10

AWMF online

Arbeitsgemeinschaft der Wissenschaftlichen Medizinischen Fachgesellschaften

Leitlinien der Gesellschaft für Neonatologie und Pädiatrische Intensivmedizin

AWMF-Leitlinien-Register **Nr. 024/010**

Zitierbare Quelle:
Der Ophthalmologe 4-99, S. 257 - 263

Leitlinie: Augenärztliche Untersuchungen zur Erkennung einer Frühgeborenenretinopathie

Die in dieser Leitlinie vorgeschlagenen diagnostischen und therapeutischen Maßnahmen sind medizinisch notwendig und entsprechen dem allgemein anerkannten Stand der Wissenschaft.

Die Frühgeborenen-Retinopathie (Retinopathia praematurorum, RPM) ist Folge einer gestörten retinalen Gefäßentwicklung bedingt durch Frühgeburtlichkeit. Das klinische Bild der Erkrankung ist gekennzeichnet durch eine akute Phase in den ersten Lebensmonaten, während der es in einigen Fällen zu einer raschen Befundverschlechterung kommen kann. An die akute Phase kann sich eine lebenslange Narbenphase anschließen. In der Mehrzahl der Fälle bilden sich die Netzhautveränderungen der akuten Phase spontan zurück. Fortgeschrittene Befunde können zu ausgeprägten Funktionsminderungen bis zur Erblindung führen. Mit der Koagulationstherapie (Kryokoagulation, Laserkoagulation) in definierten Stadien der akuten Phase steht heute eine Behandlungsmethode zur Verfügung, die die Häufigkeit eines ungünstigen Ausgangs der Erkrankung zu reduzieren vermag [1-3].

Die sichere und rechtzeitige Diagnosestellung therapiebedürftiger RPM-Stadien ist die Voraussetzung für eine erfolgreiche Koagulationstherapie. Nur ein sorgfältiges Screening aller Risikofrühgeborenen durch in dieser speziellen Diagnostik erfahrene Augenärzte ermöglicht es, therapiebedürftige RPM-Stadien zeitgerecht zu erkennen. Die rechtzeitige Koagulationstherapie ist bisher der einzige durch prospektive Untersuchung gesicherte Weg, die RPM-bedingte Erblindungsrate zu senken. Die vorliegende Leitlinie ersetzt die gemeinsame Empfehlung von 1993 [4] mit dem Ziel, die Qualität der augenärztlichen Versorgung Frühgeborener zu verbessern.

A. Anforderungen an den augenärztlichen Untersucher

Der Augenarzt, der ein RPM-Screening durchführt, muß sachkundig sein. Er muß insbesondere Erfahrung haben in

- der Untersuchung von Frühgeborenen, Säuglingen und Kleinkindern
- der indirekten Ophthalmoskopie

- der speziellen Diagnostik der RPM und deren Klassifikation (Tab. 1, Abb. 1)

B. Screening auf akute RPM
Ziel eines RPM-Screening ist, alle Frühgeborenen zu erfassen, deren Retinopathie eine therapiebedürftige Ausprägung erreicht.

1. Kriterien zur Auswahl Frühgeborener zum RPM-Screening
   Ein RPM-Screening ist indiziert bei allen
   - Frühgeborenen mit einem Gestationsalter unter 32 Wochen (bei nicht sicher bekanntem Gestationsalter ²1500 g Geburtsgewicht) unabhängig von einer zusätzlichen Sauerstoffgabe [5, 6]
   - Frühgeborenen zwischen 32 und 36 Wochen Gestationsalter, wenn postnatal mehr als 3 Tage Sauerstoff gegeben wurde [5, 6]

2. Terminierung der augenärztlichen Untersuchungen
   Erstuntersuchung:
   Die erste augenärztliche Untersuchung sollte in der 6. postnatalen Woche (Lebenstag 36 - 42) erfolgen, aber nicht vor einem postmenstruellen Alter von 31 Wochen.

   Folgeuntersuchungen:
   Die Terminierung von Folgeuntersuchungen richtet sich nach dem jeweiligen Augenhintergrundsbefund.
   Kontrollen sollten erfolgen

   a. wöchentlich bei:
   - Vaskularisationsgrenze in Zone I oder zentraler Zone II ohne oder mit RPM
   - Vaskularisationsgrenze in Zone II mit RPM Stadium 2 oder 3
   - Jeder RPM mit "plus disease"
   - Kürzere Kontrollabstände als eine Woche können bei rasch progredienter Retinopathie und/oder sehr unreifer Netzhaut nötig sein

   b. zweiwöchentlich bei:
   - Vaskularisationsgrenze in peripherer Zone II ohne RPM oder mit RPM Stadium 1
   - Vaskularisationsgrenze in Zone III ohne oder mit RPM

   c. Längere Untersuchungsabstände:
   Die unter a. und b. genannten Untersuchungsabstände können um eine Woche verlängert werden
   - falls über mehrere Untersuchungstermine ein rückläufiger Befund festgestellt wurde
   - nach dem errechneten Geburtstermin

3. Abschluß der Screening-Untersuchungen auf akute RPM
   Das Screening auf akute RPM kann beendet werden, wenn
   - die Netzhaut peripher zirkulär vollständig vaskularisiert ist
   - eine deutliche Regression der peripheren Netzhautveränderungen der akuten RPM zu erkennen ist, aber erst nach dem errechneten Geburtstermin. Es ist zu beachten, daß eine Befundregression durch eine passagere Vasokonstriktion (z.B. durch erhöhte Sauerstoffkonzentration im arteriellen Blut) vorgetäuscht werden kann.

4. Untersuchungsvorbereitungen
   Die Befunderhebung bei RPM ist schwierig. Voraussetzungen für eine zuverlässige Beurteilung der Erkrankung sind:
   - vollständige medikamentöse Pupillenerweiterung (Mydriasis) z. B. durch rechtzeitiges

Eintropfen von Tropicamid 0,5% und Phenylephrin 2%-Augentropfen in den Bindehautsack. Zur Applikation der Augentropfen bei Frühgeborenen sind in der Regel zwei Personen erforderlich. Auf mögliche systemische Nebenwirkungen der Mydriatika ist zu achten, jedoch ist eine ausreichende Mydriasis Grundvoraussetzung für die ophthalmologische Diagnostik.

- Abdunkeln des Untersuchungsraumes.
- Applikation von lokalanästhetischen Augentropfen in den Bindehautsack unmittelbar vor Einsetzen eines Lidsperrers oder von Lidhaken.
- Halten des Kindes und des Kopfes durch eine zweite Person (z. B. Pflegekraft, Elternteil). Eine Untersuchung im geschlossenen Inkubator läßt in der Regel lediglich eine orientierende Diagnostik zu und sollte daher nach Abwägung der Risiken nur ausnahmsweise erfolgen. Bei der Betreuung von Frühgeborenen auf der neonatologischen Intensivstation sollte eine Krankenpflegekraft der Intensivstation unmittelbar zur Verfügung stehen.
- Augenspiegelung durch indirekte (monokulare oder binokulare) Ophthalmoskopie. Die binokulare Ophthalmoskopie erlaubt dem Untersucher neben einer stereoskopischen Beurteilung der Augenhintergrundsbefunde die Rotation und die Indentation des Bulbus ohne weitere Hilfsperson.

5. Durchführung der Untersuchung

Es empfiehlt sich, beim Screening einen gleichbleibenden Untersuchungs-gang einzuhalten.

- Beurteilung der vorderen Augenabschnitte: Pupillenweite, Tunica vasculosa lentis, Rubeosis iridis, Iris-Linsen-Synechien, Katarakt, Glaskörpertrübungen. Rubeosis iridis und erweiterte Gefäße der Tunica vasculosa lentis können auf ein therapiebedürftiges RPM-Stadium hinweisen.
- Beurteilung der zentralen Netzhaut: Vaskularisationsgrenze, "plus disease", Verziehung der Netzhautgefäße (Winkel zwischen den temporalen Gefäßbögen), Amotio retinae.
- Beurteilung der peripheren Netzhaut: Vaskularisationsgrenze, RPM-Ausprägung, Ausdehnung, retinale und/oder vitreale Blutungen, Gefäßschlängelung, Gefäßdilatation, Amotio retinae.
- Einordnung und Dokumentation der erhobenen Befunde gemäß der Internationalen Klassifikation (Tab. 1, Abb. 1) [7-9]: Lokalisation (Zone), Ausdehnung (Uhrzeiten), Stadium und sog. zusätzliche Befunde. Zu beachten ist, daß die Zone I Erkrankung rasch progredient verlaufen kann und nicht die in der Internationalen Klassifikation beschriebenen Stadien durchlaufen muß. Stadium 1 (Demarkationslinie) und Stadium 2 (Leiste) sind oft nicht ophthalmoskopisch erkennbar. Erstes Zeichen der Zone I Retinopathie ist häufig die Ausbildung pathologischer Gefäßmuster an der Vaskularisationsgrenze. Eine Fehleinschätzung kann sich zudem durch eine Verwechslung von Aderhaut- und Netzhautgefäßen ergeben.
- Festlegung des weiteren Vorgehens durch
  - Terminierung eines Kontrolltermins zur erneuten augenärztlichen Untersuchung
  - Indikationsstellung und Terminierung einer Koagulationstherapie, ggf. Veranlassung und/oder Organisation einer Konsiliaruntersuchung in einem retinologischen Zentrum mit Angabe der Dringlichkeit
  - Abschluß des Screening

6. Indikationen zur Koagulationstherapie

Aufgrund der publizierten Behandlungsergebnisse und den Erfahrungen der Mitglieder der Arbeitsgruppe ergeben sich derzeit folgende Indikationen zur Koagulationstherapie. Bei einer Vaskularisationsgrenze

- in Zone III ist eine Therapie in der Regel nicht erforderlich.
- in Zone II ist die Therapie indiziert bei Erreichen von Stadium 3+, wenn extraretinale Proliferationen mittelschwerer Ausprägung über mindestens 5 zusammenhängende oder

8 unzusammenhängende Stunden in Verbindung mit "plus disease" (Gefäßerweiterung und Tortuositas am hinteren Funduspol) vorliegen ("threshold disease"). Im Einzelfall kann eine frühere Therapie angezeigt sein (z.B. bei rascher Progression, beginnender Verziehung der Netzhaut).

- in Zone I ist die Therapie indiziert bei Ausbildung von ausgeprägten pathologischen retinalen Gefäßproliferationen und/oder bei "plus disease". Wegen der Seltenheit einer Zone I Erkrankung, der Befundvariabilität und der schlechten Prognose erfordert die Indikationsstellung zur Therapie in Zone I besondere Erfahrung.

Wird die Indikation zur Koagulationstherapie gestellt, sollte die Behandlung innerhalb weniger Tage erfolgen. Aus diesem Grunde ist es sinnvoll, eine bevorstehende Operation bei Befundprogression mit den betreuenden Neonatologen, Anästhesisten, dem Operateur und den Eltern des Frühgeborenen frühzeitig abzustimmen. Als Koagulationsverfahren stehen die Kryokoagulation und die Laserkoagulation zur Verfügung.

C. Nachuntersuchungen bei ehemaligen Frühgeborenen

Bei Frühgeborenen treten anatomische und funktionelle Probleme der Augen häufiger auf. Es werden unabhängig von den Narbenstadien einer RPM weitere Veränderungen beobachtet: Refraktionsanomalien, Strabismus, Amblyopie, Makulahypoplasie, Optikusatrophie, zerebrale Sehstörungen.

Nachuntersuchungen der Augen sollten bei allen Frühgeborenen mit einem Gestationsalter unter 32 Wochen (bei nicht sicher bekanntem Gestationsalter ²1500 g Geburtsgewicht) unabhängig vom Vorliegen einer akuten RPM und bei Frühgeborenen zwischen 32 und 36 Wochen Gestationsalter mit RPM und / oder neurologischen Störungen mindestens erfolgen:

- halbjährlich im ersten und zweiten Lebensjahr
- jährlich ab dem dritten Lebensjahr

D. Anmerkungen

Es ist das Ziel der vorliegenden Leitlinie, die Qualität der augenärztlichen Versorgung Frühgeborener zu optimieren. Es gilt jedoch zu beachten, daß kein Screening hundertprozentige Sicherheit liefern kann. Daher müssen zusätzliche Gesichtspunkte berücksichtigt werden.

Die Einschlußkriterien basieren auf den Erfahrungen, die die Autoren zumeist in großen Perinatal-Zentren im deutschsprachigen Raum gesammelt haben. Diese stimmen mit Angaben großer Zentren in anderen westlichen Industrieländern überein [10, 11]. In diesem Umfeld wurde in den letzten Jahren eine Verschiebung des RPM-Risikos zu unreiferen Frühgeborenen beobachtet. Es ist aber durchaus möglich, daß, abhängig von der Zusammensetzung des Patientengutes und dem Standard der neonatologischen Versorgung, auch reifere Frühgeborene an einer behandlungsbedürftigen RPM erkranken. Wegen einer möglicherweise anders gearteten medizinischen Versorgung ist eine Übertragung der vorliegenden Leitlinie auf andere Länder nicht ohne weiteres möglich. Hier müssen die Einschlußkriterien möglicherweise erheblich erweitert werden.

Die Diagnostik der RPM erfordert Erfahrung mit diesem speziellen retinologischen Krankheitsbild. Der Erfahrungsstand des einzelnen Untersuchers wie auch ein Abgleich mit den Gegebenheiten der jeweiligen neonatologischen Abteilung können häufigere Untersuchungsintervalle als die in der vorliegenden Leitlinie angegebenen erforderlich machen. Ein individuelles Vorgehen ist anzuraten.

Die Therapie der akuten RPM hat ihre spezifischen Probleme. Die Indikationsstellung ist schwierig, da bei dem ganz überwiegenden Teil (ca. 90 %) der an einer RPM erkrankten Augen

eine spontane Regression der akuten Veränderungen zu beobachten ist. Bei Erreichen eines therapiebedürftigen Stadiums (siehe Abschnitt B6) ist bei spontanem Krankheitsverlauf mit einem ungünstigen Ausgang (d.h. funktioneller Erblindung) bei etwa der Hälfte der Augen zu rechnen. Mit einer Koagulationstherapie kann die Prognose gebessert werden. Wird eine Koagulationstherapie erst bei fortgeschrittener Befundausprägung (z. B. Stadium 4) durchgeführt, sind die Erfolgsraten eindeutig schlechter. Da bei dem dynamischen Krankheitsgeschehen der akuten RPM ein Übergang vom Stadium 3 zum Stadium 4 oder 5 in kurzer Zeit möglich ist, ist die rechtzeitige Therapie für den Erfolg von größter Bedeutung. Wenige Tage können über Erfolg oder Mißerfolg der Koagulationstherapie entscheiden.

Die Kryokoagulation war bisher das Standardtherapieverfahren [1,2]. Sie wird zunehmend durch die Laserkoagulation abgelöst [3]. Der Diodenlaser ist mit seiner Wellenlänge im Infrarot-Bereich (810 nm) insbesondere bei Vorliegen einer Tunica vasculosa lentis oder von Glaskörperblutungen dem Argonlaser mit seiner Wellenlänge im sichtbaren Bereich (514 nm) überlegen. Bei der Laserkoagulation einer RPM mit Vaskularisationsgrenze in Zone I sind die Ergebnisse eindeutig besser als nach Kryokoagulation, weshalb bei einer Zone I-RPM die Laserkoagulation der Kryotherapie vorzuziehen ist.

Für fortgeschrittene Stadien der RPM (Stadium 4 und 5) kann eine bestimmte Indikationsrichtlinie hinsichtlich netzhautchirurgischer Eingriffe (z. B. Amotio-Operation, Vitrektomie) derzeit nicht formuliert werden, da kontrollierte klinische Studien hierzu nicht vorliegen. Dies schließt einen günstigen Effekt eines solchen operativen Eingriffes jedoch nicht aus. Die Durchführung einer bulbuseindellenden Operation oder einer Vitrektomie, evtl. in Kombination, sollte nach genauer Beurteilung des Einzelfalles erwogen werden. Die zu erwartenden Ergebnisse sind jedoch erheblich schlechter als nach erfolgreicher Koagulationstherapie im Stadium 3+.

E. Anhang

1. **Glossar**

Gestationsalter	Reifealter, wird in vollen Schwangerschaftswochen ab dem 1. Tag der letzten Regelblutung angegeben (z.B. 28 Wochen + 5 Tage = 28 SSW)
Lebensalter	Postnatales Alter
Postmenstruelles Alter	Summe aus Gestationsalter und postnatalem Alter (wird trotz des terminologischen Widerspruchs häufig mit dem Begriff "postkonzeptionelles Alter" synonym verwendet)
Unreife Netzhaut	Unvollständige Netzhautvaskularisation ohne Vorliegen einer RPM
Retinopathia praematurorum (RPM)	Unvollständige Netzhautvaskularisation mit typischen Befunden an der Vaskularisationsgrenze und / oder am hinteren Funduspol. Die RPM, Stadium 1 unterscheidet sich von der unreifen Netzhaut durch das Vorliegen einer weißen oder weißgrauen Linie (Demarkations-linie) an der Vaskularisationsgrenze. Stadieneinteilung der RPM: siehe Tab. 1
"Threshold disease"	Extraretinale Proliferationen mittelschwerer Ausprägung über mindestens 5 zusammenhängende oder 8 unzusammenhängende Stunden in Verbindung mit "plus disease" [7]
"Plus disease"	Gefäßerweiterung und Tortuositas am hinteren Funduspol
Zusätzliche Befunde	Rubeosis iridis (vermehrt sichtbare Gefäße der Iris), Glaskörpertrübungen, retinale und/oder vitreale Blutungen, mäßige medikamentöse Pupillenerweiterung
Tunica vasculosa lentis	Entwicklungsbedingte Gefäßhaut auf der vorderen Linsenkapsel (Membrana epipupillaris)

2. **RPM-Stadien- und Zoneneinteilung gemäß Internationaler Klassifikation**
   Die Stadieneinteilung gemäß Internationaler Klassifikation [7-9] ist in Tabelle 1, die Zoneneinteilung in Abbildung 1 wiedergegeben.

3. **Dokumentationsbogen**
   Ein Dokumentationsbogen für Befunde der akuten RPM ist in Abbildung 2 dargestellt. Siehe gedruckte Veröffentlichung der Leitlinie in DER OPHTHALMOLOGE 4-1999 Seite 259

4. **Farbabbildungen typischer Befunde der akuten RPM**
   Die Abbildungen 3-12 zeigen typische Befunde bei verschiedenen Stadien der akuten RPM. Siehe gedruckte Veröffentlichung der Leitlinie in DER OPHTHALMOLOGE 4-1999 Seite 260 f

Tabelle 1: Stadieneinteilung gemäß Internationaler Klassifikation [7-9]

Stadium 1:	Demarkationslinie
Stadium 2:	Prominente Leiste
Stadium 3:	Prominente Leiste und extraretinale fibrovaskuläre Proliferationen
Stadium 4:	Partielle Amotio retinae (a. ohne Makulabeteiligung, b. mit Makulabeteiligung)
Stadium 5:	Totale Amotio retinae

Abbildung 1: Zoneneinteilung gemäß Internationaler Klassifikation (7)

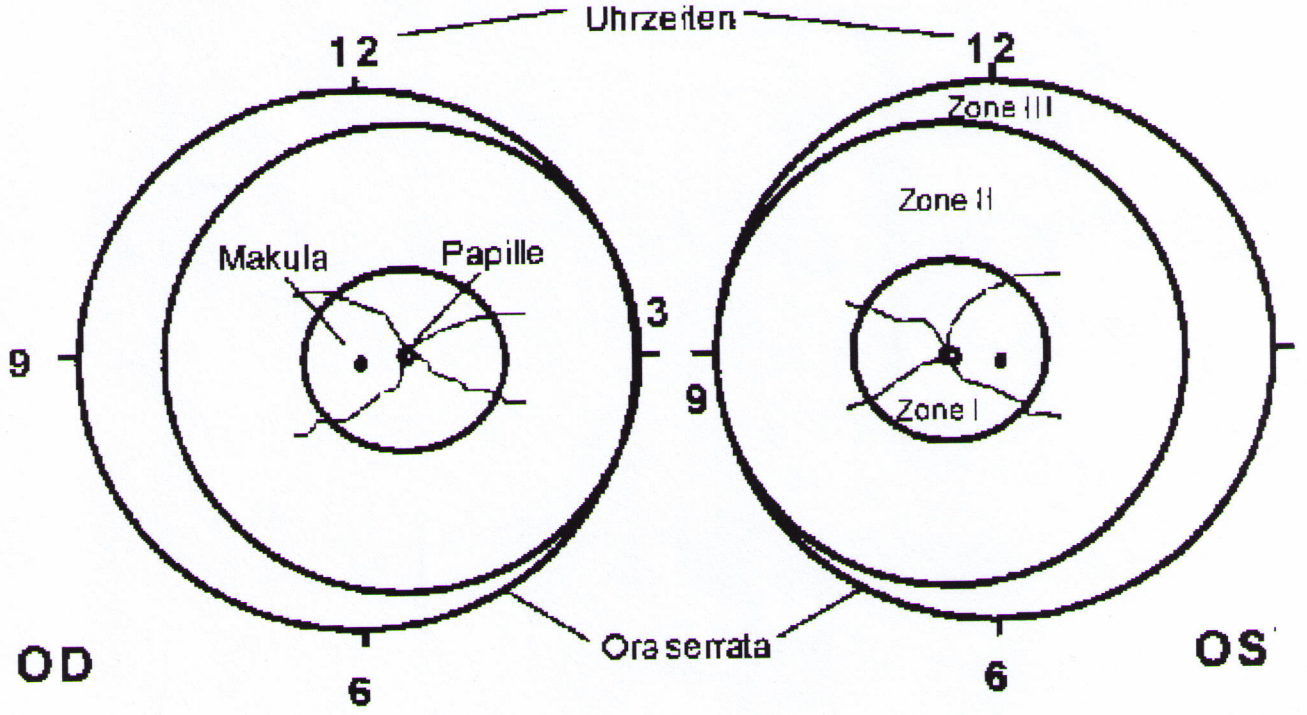

Literatur

1. Cryotherapy for Retinopathy of Prematurity Cooperative Group (1988) Multicenter trial of cryotherapy for retinopathy of prematurity. Preliminary results. Arch Ophthalmol 106:471-479
2. Cryotherapy for Retinopathy of Prematurity Cooperative Group (1996) Multicenter trial of cryotherapy for

retinopathy of prematurity. Snellen visual acuity and structural outcome at 5 1/2 years after randomization. Arch Ophthalmol 114:417-424
3. Cryotherapy for Retinopathy of Prematurity Cooperative Group (1996) Multicenter trial of cryotherapy for retinopathy of prematurity. Snellen visual acuity and structural outcome at 5 1/2 years after randomization. Arch Ophthalmol 114:417-424
4. Pohlandt F (1993) Augenärztliche Untersuchungen zur Erkennung einer Frühgeborenenretinopathie. Pädiatr Prax Klin 15:261
5. Palmer EA, Flynn JT, Hardy RJ, Phelps DL, Phillips CL, Schaffer DB, Tung B, The Cryotherapy for Retinopathy of Prematurity Cooperative Group (1991) Incidence and early course of retinopathy of prematurity. Ophthalmology 98:1628-1640
6. Schaffer DB, Palmer EA, Plotsky DF, Metz HS, Flynn JT, Tung B, et al. (1993) Prognostic factors in the natural course of retinopathy of prematurity. Ophthalmology 100:230-237
7. The Committee for the Classification of Retinopathy of Prematurity (1984) An international classification of retinopathy of prematurity. Arch Ophthalmol 102:1130-1134
8. The International Committee for the Classification of the Late Stages of Retinopathy of Prematurity (1987) An international classification of retinopathy of prematurity. II. The classification of retinal detachment. Arch Ophthalmol 105:906-912
9. The International Committee for the Classification of the Late Stages of Retinopathy of Prematurity (1988) An international classification of retinopathy of prematurity. II. The classification of retinal detachment. Pediatrics 82:37-43
10. Joint statement of the American Academy of Pediatrics, the American Association for Pediatric Ophthalmology and Strabismus, and the American Academy of Ophthalmology (1997) Screening examinations of premature infants for retinopathy of prematurity. Ophthalmology 104:888-889
11. The Report of a joint working party of the Royal College of Ophthalmologists and the British Association of Perinatal Medicine (1996) Retinopathy of prematurity: guidelines for screening and treatment. Early Hum Dev 46:239-258

PD Dr. Kellner für eine 12-köpfige ophthalmologische Arbeitsgruppe mit Zustimmung des Berufsverbandes der Augenärzte Deutschlands (9.7.1998), der Deutschen Ophthalmologischen Gesellschaft (24.9.1998), der Retinologischen Gesellschaft (4.7.1998) und Prof. Jorch mit dem Vorstand der GNPI (26.6.1998).

Zurück zum Index Leitlinien der Neonatologie und Pädiatrischen Intensivmedizin
Zurück zur Liste der Leitlinien
Zurück zur AWMF-Leitseite

Die "Leitlinien" der Wissenschaftlichen Medizinischen Fachgesellschaften sind systematisch entwickelte Hilfen für Ärzte zur Entscheidungsfindung in charakteristisc Situationen. Sie beruhen auf aktuellen wissenschaftlichen Erkenntnissen und in der Praxis bewährten Verfahren, sollen aber auch ökonomische Aspekte berücksichtiger Die "Leitlinien" sind für Ärzte rechtlich nicht bindend und haben daher weder haftungs begründende noch haftungsbefreiende Wirkung.

Die AWMF erfasst und publiziert die Leitlinien der Fachgesellschaften mit größtmöglicher Sorgfalt - dennoch k die AWMF für die Richtigkeit - insbesondere von Dosierungsangaben - **keine Verantwortung** übernehmen

Stand der letzten Aktualisierung: 29. 12. 1998
©: Gesellschaft für Neonatologie und Pädiatrische Intensivmedizin
Autorisiert für elektronische Publikation: AWMF online, awmf@uni-duesseldorf.de
HTML-Code optimiert: 12. 07. 1999