

## Leitlinien der Gesellschaft für Neonatologie und Pädiatrische Intensivmedizin

AWMF-Leitlinien-Register

Nr. 024/010

Entwicklungsstufe:

1 + IDA

# Augenärztliche Screening-Untersuchungen von Frühgeborenen

Die in dieser Leitlinie vorgeschlagenen diagnostischen und therapeutischen Maßnahmen sind medizinisch notwendig und entsprechen dem allgemein anerkannten Stand der Wissenschaft.

Anmerkung: Die in eckige Klammern gesetzte Zahlen beziehen sich auf die Nummerierung des Literaturverzeichnisses. Die in Fettdruck gesetzte Kombination von Buchstaben und Zahlen dient der Einstufung der klinischen Relevanz und "Evidenz"stärke der dargestellten Empfehlungen. Die fettgedruckten Zahlen hinter den einzelnen Literaturstellen im Literaturverzeichnis entsprechen dem "Evidenz"typ nach AWMF und ÄZQ.

### Zur Einstufung der klinischen Relevanz für die Patientenversorgung

Stufe A	äußerst wichtig
Stufe B	von mäßiger Wichtigkeit
Stufe C	relevant, aber nicht entscheidend

### Zur Einstufung der "Evidenz"stärke

Grad 1	starke "Evidenz" - entspricht gemäß AWMF + ÄZQ den "Evidenz"typen Ia, Ib, IIa, IIb
Grad 2	beträchtliche "Evidenz" - entspricht gemäß AWMF + ÄZQ den "Evidenz"typ III
Grad 3	auf Experten Konsens beruhend - entspricht gemäß AWMF + ÄZQ den "Evidenz"typ IV)

### "Evidenz"typ nach AWMF und ÄZQ

Stufe	"Evidenz" aufgrund
Ia	von Metaanalysen randomisierter, kontrollierter Studien
Ib	Mindestens einer randomisierten, kontrollierten Studie
IIa	Mindestens einer gut angelegten, kontrollierten Studie ohne Randomisierung
IIb	Mindestens einer gut angelegten, quasi-experimentellen Studie
III	Gut angelegter, nicht experimenteller deskriptiver Studien (z.B. Vergleichsstudien, Korrelationsstudien, Fall-Kontrollstudien)
IV	Von Berichten / Meinungen von Expertenkreisen, Konsenskonferenzen und / oder klinischer Erfahrung anerkannter Autoritäten

Die Frühgeborenen-Retinopathie (Retinopathia praematurorum, RPM) ist Folge einer gestörten retinalen Gefäßentwicklung bedingt durch Frühgeburtlichkeit. Das klinische Bild der Erkrankung ist gekennzeichnet durch eine akute Phase in den ersten Lebensmonaten, während der es in einigen Fällen zu einer raschen Befundverschlechterung kommen kann. An die akute Phase kann sich eine lebenslange Narbenphase anschließen. In der Mehrzahl der Fälle bilden sich die Netzhautveränderungen der akuten Phase spontan zurück [8, 12] (A1). Fortgeschrittene Befunde können zu ausgeprägten Funktionsminderungen bis zur Erblindung führen. Mit der Koagulationstherapie in definierten Stadien der akuten Phase steht heute eine Behandlungsmethode zur

Verfügung, die die Häufigkeit eines ungünstigen Ausgangs der Erkrankung zu reduzieren vermag [2,3,6] (A1). Die Laserkoagulation erwies sich in mehreren Publikationen in Bezug auf das anatomische und funktionelle Ergebnis der Kryokoagulation überlegen [4,7,9,13] (A2).

Die sichere und rechtzeitige Diagnosestellung therapiebedürftiger RPM-Stadien ist die Voraussetzung für eine erfolgreiche Koagulationstherapie. Nur ein sorgfältiges Screening aller Risikofrühgeborenen durch in dieser speziellen Diagnostik erfahrene Augenärzte ermöglicht es, therapiebedürftige RPM-Stadien zeitgerecht zu erkennen. Die rechtzeitige Koagulationstherapie ist bisher der einzige durch prospektive Untersuchung gesicherte Weg, die RPM-bedingte Erblindungsrate zu senken. Die vorliegende Leitlinie ersetzt die gemeinsame Empfehlung von 1999 [1] mit dem Ziel, neue "evidenz"basierte Ergebnisse zur augenärztlichen Behandlung der RPM einzuarbeiten und durch die Modifikation bisheriger Therapiekonzepte die Prognose für Kinder mit RPM zu verbessern (A3).

Diese Leitlinie entspricht im Wesentlichen den aus der ETROP Studie abgeleiteten Behandlungsempfehlungen für Augen mit Veränderungen in der Zone I [15] (A1).

In der Zone II bleiben die Kriterien der alten Leitlinie von 1999 [1], die den Behandlungskriterien der Cryo-ROP Studie [2,3] (A1) in Bezug auf die Anzahl der mit Stadium 3 betroffenen Stunden entspricht, unverändert (A3). Die ETROP Studie konnte für Augen mit einem Stadium 3+ und 2+ keinen signifikanten Unterschied zwischen früh- und konventionell behandelten Augen bzgl. des anatomischen und funktionellen Ergebnisses nachweisen [16] (A1).

## A. Anforderungen an den augenärztlichen Untersucher

Der Augenarzt bzw. die Augenärztin, die ein RPM-Screening durchführen, müssen sachkundig sein. Sie müssen insbesondere Erfahrung haben in

- der Untersuchung von Frühgeborenen, Säuglingen und Kleinkindern
- der indirekten Ophthalmoskopie
- der speziellen Diagnostik der RPM und deren Klassifikation (Tab. 1, Abb. 1)

## B. Screening auf akute RPM

Ziel eines RPM-Screening ist, alle Frühgeborenen zu erfassen, deren Retinopathie eine therapiebedürftige Ausprägung erreicht, und sie einer adäquaten Therapie zuzuführen.

### 1. Kriterien zur Auswahl Frühgeborener zum RPM-Screening

Ein RPM-Screening ist indiziert bei allen

- Frühgeborenen mit einem Gestationsalter unter 32 Wochen (bei nicht sicher bekanntem Gestationsalter  $\leq 1500$  g Geburtsgewicht) unabhängig von einer zusätzlichen Sauerstoffgabe [8,10,12] (A1)
- Frühgeborenen zwischen 32 und 36 Wochen Gestationsalter, wenn postnatal mehr als 3 Tage Sauerstoff gegeben wurde (A3)

### 2. Terminierung der augenärztlichen Untersuchungen (A1)

*Erstuntersuchung:*

Die erste augenärztliche Untersuchung sollte in der 6. postnatalen Woche (Lebenstag 36 - 42) erfolgen, aber nicht vor einem postmenstruellen Alter von 31 Wochen.

*Folgeuntersuchungen:*

Wenn keine therapiebedürftige RPM vorliegt, richtet sich die Terminierung von Folgeuntersuchungen nach dem jeweiligen Augenhintergrundbefund.

Kontrollen sollten erfolgen

#### a. wöchentlich bei:

- Vaskularisationsgrenze in Zone I oder zentraler Zone II ohne oder mit RPM
- Vaskularisationsgrenze in Zone II mit RPM Stadium 2 oder 3
- Jeder RPM mit "plus disease"
- Kürzere Kontrollabstände als eine Woche können bei rasch progredienter Retinopathie und/oder sehr unreifer Netzhaut nötig sein

#### b. zweiwöchentlich bei:

- Vaskularisationsgrenze in peripherer Zone II ohne RPM oder mit RPM Stadium 1
- Vaskularisationsgrenze in Zone III ohne oder mit RPM

c. Längere Untersuchungsabstände:

- Die unter a. und b. genannten Untersuchungsabstände können um eine Woche verlängert werden
- falls über mehrere Untersuchungstermine ein rückläufiger Befund festgestellt wurde
  - nach dem errechneten Geburtstermin

3. Abschluß der Screening-Untersuchungen auf akute RPM (A1)

Das Screening auf akute RPM kann beendet werden, wenn

- die Netzhaut peripher zirkulär vollständig vaskularisiert ist
- eine deutliche Regression der peripheren Netzhautveränderungen der akuten RPM zu erkennen ist, aber erst nach dem errechneten Geburtstermin.

Es ist zu beachten, daß eine Befundregression durch eine passagere Vasokonstriktion (z.B. durch erhöhte Sauerstoffkonzentration im arteriellen Blut) vorgetäuscht werden kann.

4. Untersuchungsablauf

Die Befunderhebung bei RPM ist schwierig. Voraussetzungen für eine zuverlässige Beurteilung der Erkrankung sind:

- vollständige medikamentöse Pupillenerweiterung (Mydriasis) z. B. durch rechtzeitiges Eintropfen von Tropicamid 0,5% und Phenylephrin 2% oder Atropin 0,1% -Augentropfen in den Bindehautsack **(A2)**.  
Zur Applikation der Augentropfen bei Frühgeborenen sind in der Regel zwei Personen erforderlich **(B3)**. Auf mögliche systemische Nebenwirkungen der Mydriatika ist zu achten, jedoch ist eine ausreichende Mydriasis Grundvoraussetzung für die ophthalmologische Diagnostik **(A3)**
- Abdunkeln des Untersuchungsraumes **(A3)**.
- Applikation von lokalanästhetischen Augentropfen in den Bindehautsack unmittelbar vor Einsetzen eines Lidsperrers oder von Lidhaken **(C3)**.
- Halten des Kindes und des Kopfes durch eine zweite Person (z. B. Pflegekraft, Elternteil). Eine Untersuchung im geschlossenen Inkubator lässt in der Regel lediglich eine orientierende Diagnostik zu und sollte daher nach Abwägung der Risiken nur ausnahmsweise erfolgen. Bei der Betreuung von Frühgeborenen auf der neonatologischen Intensivstation sollte eine Krankenpflegekraft der Intensivstation unmittelbar zur Verfügung stehen **(C3)**.
- Augenspiegelung durch indirekte (monokulare oder binokulare) Ophthalmoskopie. Die binokulare Ophthalmoskopie erlaubt dem Untersucher neben einer stereoskopischen Beurteilung der Augenhintergrundbefunde die Rotation und die Indentation des Bulbus ohne weitere Hilfsperson **(A3)**.
- Die digitale Dokumentation mit einer Weitwinkelkamera des vorderen Augenabschnittes und des Augenhintergrundes ist ein neues Verfahren des RPM Screenings. Der Einsatz dieser Technik setzt umfangreiche Erfahrung voraus **(C2)**.

5. Durchführung der Untersuchung

Es empfiehlt sich beim Screening einen gleichbleibenden Untersuchungs-gang einzuhalten.

- Beurteilung der vorderen Augenabschnitte: Pupillenweite, Tunica vasculosa lentis, Irishyperämie, Rubeosis iridis, Iris-Linsen-Synechien, Katarakt, Glaskörpertrübungen. Irishyperämie, Rubeosis iridis und erweiterte Gefäße der Tunica vasculosa lentis können auf ein therapiebedürftiges RPM-Stadium hinweisen.
- Beurteilung der zentralen Netzhaut: Vaskularisationsgrenze, "plus disease", Verziehung der Netzhautgefäße (Winkel zwischen den temporalen Gefäßbögen), Amotio retinae.
- Beurteilung der peripheren Netzhaut zirkulär: Vaskularisationsgrenze, RPM-Ausprägung, Ausdehnung, retinale und/oder vitreale Blutungen, Gefäßschlängelung, Gefäßdilatation, Amotio retinae.
- Einordnung und Dokumentation der erhobenen Befunde gemäß der Internationalen Klassifikation ([Tab. 1](#), [Abb. 1](#)) [14, 17-19]: Lokalisation (Zone), Ausdehnung (Uhrzeiten), Stadium und sog. zusätzliche Befunde. Zu beachten ist, daß die Zone I Erkrankung rasch progredient verlaufen kann und nicht die in der Internationalen Klassifikation beschriebenen Stadien durchlaufen muss, so dass Stadium 1 (Demarkationslinie) und Stadium 2 (Leiste) ophthalmoskopisch schwer zu erkennen und einzuordnen sind (Aggressive posteriore RPM). Ein alarmierendes Zeichen der Zone I Retinopathie ist häufig die Ausbildung pathologischer Gefäßmuster an der Vaskularisationsgrenze. Eine Fehleinschätzung des Vaskularisationsgrades kann sich zudem durch eine Verwechslung von Aderhaut- und Netzhautgefäßen ergeben.
- Festlegung des weiteren Vorgehens durch
  - Terminierung eines Kontrolltermins zur erneuten augenärztlichen Untersuchung

- Indikationsstellung und Terminierung einer Koagulationstherapie, ggf. Veranlassung und/oder Organisation einer Konsiliaruntersuchung in einem retinologischen Zentrum mit Angabe der Dringlichkeit
- Abschluß des Screening

## 6. Indikationen zur Koagulationstherapie

Aufgrund der publizierten Behandlungsergebnisse und der Erfahrungen der Mitglieder der Arbeitsgruppe ergeben sich derzeit folgende Indikationen zur Koagulationstherapie. Bei einer Vaskularisationsgrenze

- in Zone III ist eine Therapie in der Regel nicht erforderlich [2,8] **(A1)**.
- in Zone II ist die Therapie indiziert bei Erreichen von Stadium 3+, wenn extraretinale Proliferationen mittelschwerer Ausprägung über mindestens 5 zusammenhängende oder 8 unzusammenhängende Stunden in Verbindung mit "plus disease" (Gefäßerweiterung und Tortuositas am hinteren Augenpol über mindestens 2 Quadranten) vorliegen ("threshold disease") [2] **(A1)**. Im Einzelfall kann eine frühere Therapie angezeigt sein (z.B. bei rascher Progression, beginnender Verziehung der Netzhaut) [19] **(A1)**.
- in Zone I ist die Therapie indiziert bei Vorliegen von "plus disease" in mindestens 2 Quadranten oder bei Vorliegen eines Stadium 3 [15] **(A1)**.  
Wegen der Seltenheit einer Zone I Erkrankung, der Befundvariabilität und der schlechten Prognose erfordert die Indikationsstellung zur Therapie in Zone I besondere Erfahrung. Bei Zone I Erkrankung sollte daher Rücksprache und wenn aus neonatologischer Sicht möglich, eine Verlegung in ein kinderophthalmologisches bzw. retinologisches Zentrum mit Neonatologie erfolgen.

Wird die Indikation zur Koagulationstherapie gestellt, sollte die Behandlung innerhalb weniger Tage erfolgen **(A2)**. Aus diesem Grunde ist es sinnvoll, eine bevorstehende Operation bei Befundprogression mit den betreuenden Neonatologen, Anästhesisten, dem Operateur und den Eltern des Frühgeborenen frühzeitig abzustimmen. Als Koagulationsverfahren steht die Laserkoagulation zur Verfügung [4, 6, 7, 9, 13] **(A1)**.

## C. Nachuntersuchungen bei ehemaligen Frühgeborenen (A2)

Bei Frühgeborenen treten anatomische und funktionelle Probleme der Augen häufiger auf. Es werden unabhängig von den Narbenstadien einer RPM weitere Veränderungen beobachtet: Refraktionsanomalien, Strabismus, Amblyopie, Makulahypoplasie, Optikusatrophie, zerebrale Sehstörungen.

Nachuntersuchungen der Augen sollten bei allen Frühgeborenen mit einem Gestationsalter unter 32 Wochen (bei nicht sicher bekanntem Gestationsalter  $\leq 1500$  g Geburtsgewicht) unabhängig vom Vorliegen einer akuten RPM und bei Frühgeborenen zwischen 32 und 36 Wochen Gestationsalter mit RPM mindestens erfolgen:

- halbjährlich im ersten und zweiten Lebensjahr
- jährlich ab dem dritten bis zum sechsten Lebensjahr
- nach dem sechsten Lebensjahr bei nachweisbaren Augenveränderungen

Nach Koagulationstherapie und bei Kindern mit neurologischen Störungen sollten Untersuchungstermine in kürzeren Abständen individuell festgelegt werden.

## D. Anmerkungen

Es ist das Ziel der überarbeiteten Leitlinie, durch Einarbeitung neuer "evidenz"basierter Ergebnisse zur augenärztlichen Behandlung der RPM und durch die Modifikation bisheriger Therapiekonzepte die Prognose für Kinder mit RPM und anderen mit Frühgeburtlichkeit assoziierten Augenerkrankungen zu optimieren. Es gilt jedoch zu beachten, dass kein Screening hundertprozentige Sicherheit liefern kann. Daher müssen zusätzliche Gesichtspunkte berücksichtigt werden.

Die Einschlusskriterien basieren auf den Erfahrungen, die die Autoren zumeist in großen Perinatalzentren im deutschsprachigen Raum gesammelt haben. Diese stimmen mit Angaben großer Zentren in anderen westlichen Industrieländern überein [5,8,10-12,20]. In diesem Umfeld wurde in den letzten Jahren eine Verschiebung des RPM-Risikos zu unreiferen Frühgeborenen beobachtet. Es ist aber durchaus möglich, dass abhängig von der Zusammensetzung des Patientengutes und dem Standard der neonatologischen Versorgung, auch reifere Frühgeborene an einer behandlungsbedürftigen RPM erkranken. Wegen einer möglicherweise anders gearteten medizinischen Versorgung ist eine Übertragung der vorliegenden Leitlinie auf andere Länder nicht ohne weiteres möglich. Hier müssen die Einschlusskriterien möglicherweise erheblich erweitert werden.

Die Diagnostik der RPM erfordert Erfahrung mit diesem speziellen retinologischen Krankheitsbild. Der Erfahrungsstand des einzelnen Untersuchers wie auch ein Abgleich mit den Gegebenheiten der jeweiligen

neonatologischen Abteilung können häufigere Untersuchungsintervalle als die in der vorliegenden Leitlinie angegebenen erforderlich machen. Ein individuelles Vorgehen ist anzuraten.

Die Therapie der akuten RPM hat ihre spezifischen Probleme. Die Indikationsstellung ist schwierig, da bei dem ganz überwiegenden Teil (ca. 90%) der an einer RPM erkrankten Augen eine spontane Regression der akuten Veränderungen zu beobachten ist. Bei Erreichen eines therapiebedürftigen Stadiums (siehe Abschnitt B6) ist bei spontanem Krankheitsverlauf mit einem ungünstigen Ausgang (d.h. funktioneller Erblindung) bei etwa der Hälfte der Augen zu rechnen. Mit einer Koagulationstherapie kann die Prognose gebessert werden. Wird eine Koagulationstherapie erst bei fortgeschrittener Befundausrprägung (z. B. Stadium 4) durchgeführt, sind die Erfolgsraten eindeutig schlechter **(A1)**. Da bei dem dynamischen Krankheitsgeschehen der akuten RPM ein Übergang vom Stadium 3 zum Stadium 4 oder 5 in kurzer Zeit möglich ist, ist die rechtzeitige Therapie für den Erfolg von größter Bedeutung. Wenige Tage können über Erfolg oder Misserfolg der Koagulationstherapie entscheiden.

Zur Durchführung der Koagulationstherapie wird die Laserkoagulation empfohlen [4, 7, 9, 13] **(A1)**. Der Diodenlaser ist mit seiner Wellenlänge im Infrarot-Bereich (810 nm) insbesondere bei Vorliegen einer *Tunica vasculosa lentis* oder von Glaskörperblutungen dem Argonlaser mit seiner Wellenlänge im sichtbaren Bereich (514 nm) überlegen **(C2)**. In seltenen Fällen mit schlechtem Funduseinblick ist die transsklerale Diodenlaserkoagulation, unter Umständen mit Bindehautoffnung, eine Alternative **(B2)**.

Für fortgeschrittene Stadien der RPM (Stadium 4 und 5) kann eine eindeutige Indikationsrichtlinie hinsichtlich netzhautchirurgischer Eingriffe (z. B. Amotio-Operation, Vitrektomie) derzeit nicht formuliert werden, da kontrollierte klinische Studien hierzu nicht vorliegen und wegen der geringen Zahl der von Spätstadien betroffenen Augen auch in absehbarer Zeit nicht zu erwarten sind. Dies schließt einen günstigen Effekt eines solchen operativen Eingriffes jedoch nicht aus. Die Durchführung einer bulbuseindellenden Operation oder einer Vitrektomie, evtl. in Kombination, sollte nach genauer Beurteilung des Einzelfalles erwogen werden. Die zu erwartenden Ergebnisse sind jedoch erheblich schlechter als nach erfolgreicher Koagulationstherapie im Stadium 3+. Bei einem Sekundärglaukom kann eine Lentektomie zum Erhalt des Auges notwendig sein **(B2)**.

## E. Anhang

### 1. Glossar

Gestationsalter	Reifealter, wird in vollen Schwangerschaftswochen ab dem 1. Tag der letzten Regelblutung angegeben (z.B. 28 Wochen + 5 Tage = 28 SSW)
Lebensalter	Postnatales Alter
Postmenstruelles Alter	Summe aus Gestationsalter und postnatalem Alter (Irrtümlich wird häufig der Begriff "postkonzeptionelles" Alter verwendet)
Unreife Netzhaut	Unvollständige Netzhautvaskularisation ohne Vorliegen einer RPM
Retinopathia praematurorum (RPM)	Unvollständige Netzhautvaskularisation mit typischen Befunden an der Vaskularisationsgrenze und / oder am hinteren Augenpol. Zur Stadieneinteilung der RPM: siehe Tab. 1
"Threshold disease"	Extraretinale Proliferationen mittelschwerer Ausprägung über mindestens 5 zusammenhängende oder 8 nicht zusammenhängende Stunden in Verbindung mit "plus disease" [7]
"Plus disease"	Gefäßerweiterung und Tortuositas am hinteren Funduspol in mindestens 2 Quadranten
Aggressive posteriore RPM	Veränderungen im Bereich des hinteren Pols, die unbehandelt zu einem Stadium 5 führen. Charakteristische Veränderungen: posteriore Lokalisation, prominente "plus-disease" (frühere "rush type disease")

	<p>Unproportionale vermehrte Gefäßfüllung und Schlängelung in allen 4 Quadranten im Verhältnis zu den peripheren Veränderungen.</p> <p>Shuntgefäße zwischen den retinalen Gefäßen nicht nur im Bereich der Vaskularisationsgrenze, dort evtl. Blutungen.</p> <p>Veränderungen durchlaufen nicht die normale Stadieneinteilung.</p> <p>Flaches Neovaskularisationsnetz an der verwaschenen Grenze zwischen durchbluteter und undurchbluteter Netzhaut (leicht übersehbar)</p> <p>Die Aggressive posteriore RPM dehnt sich typischerweise zirkulär aus.</p>
Zusätzliche Befunde	Rubeosis iridis (vermehrt sichtbare Gefäße der Iris), Glaskörpertrübungen, retinale und/oder vitreale Blutungen, mäßige medikamentöse Pupillenerweiterung
Tunica vasculosa lentis	Entwicklungsbedingte Gefäßhaut auf der vorderen Linsenkapsel (Membrana epipupillaris)

- RPM-Stadien- und Zoneneinteilung gemäß Internationaler Klassifikation**  
Die Stadieneinteilung gemäß Internationaler Klassifikation [14, 17-19] ist in Tabelle 1, die Zoneneinteilung in Abbildung 1 wiedergegeben.
- Dokumentationsbogen**  
Ein Dokumentationsbogen für der akuten RPM ist in Abbildung 2 dargestellt.
- Farbabbildungen typischer Befunde der akuten RPM**  
Die Abbildungen 3-13 zeigen typische Befunde bei verschiedenen Stadien der akuten RPM.

**Tabelle 1: Stadieneinteilung gemäß Internationaler Klassifikation [7-9]**

Stadium 1:	Demarkationslinie
Stadium 2:	Prominente Leiste
Stadium 3:	Prominente Leiste und extraretinale fibrovaskuläre Proliferationen
Stadium 4:	Partielle Amotio retinae a. ohne Makulabeteiligung, b. mit Makulabeteiligung
Stadium 5:	Totale Amotio retinae

**Abbildung 1: Zoneneinteilung gemäß Internationaler Klassifikation [14, 17-19]**

Zone I: Die zentrale Netzhaut innerhalb eines Kreises um die Papille mit dem Radius des doppelten Abstandes von Papille zu Fovea. Die Fovea ist bei sehr unreifen Kindern schlecht definiert ist. Wenn mit einer 28 dpt Lupe nasal die Papille und temporal bereits die Vaskularisationsgrenze gleichzeitig zu erkennen sind, liegt eine Zone I Erkrankung vor

Zone II: Die mittelperiphere Netzhaut peripher von Zone I innerhalb eines Kreises mit dem Radius des Abstandes von Papille zu nasaler Ora serrata

Zone III: Die periphere Netzhaut außerhalb von Zone II

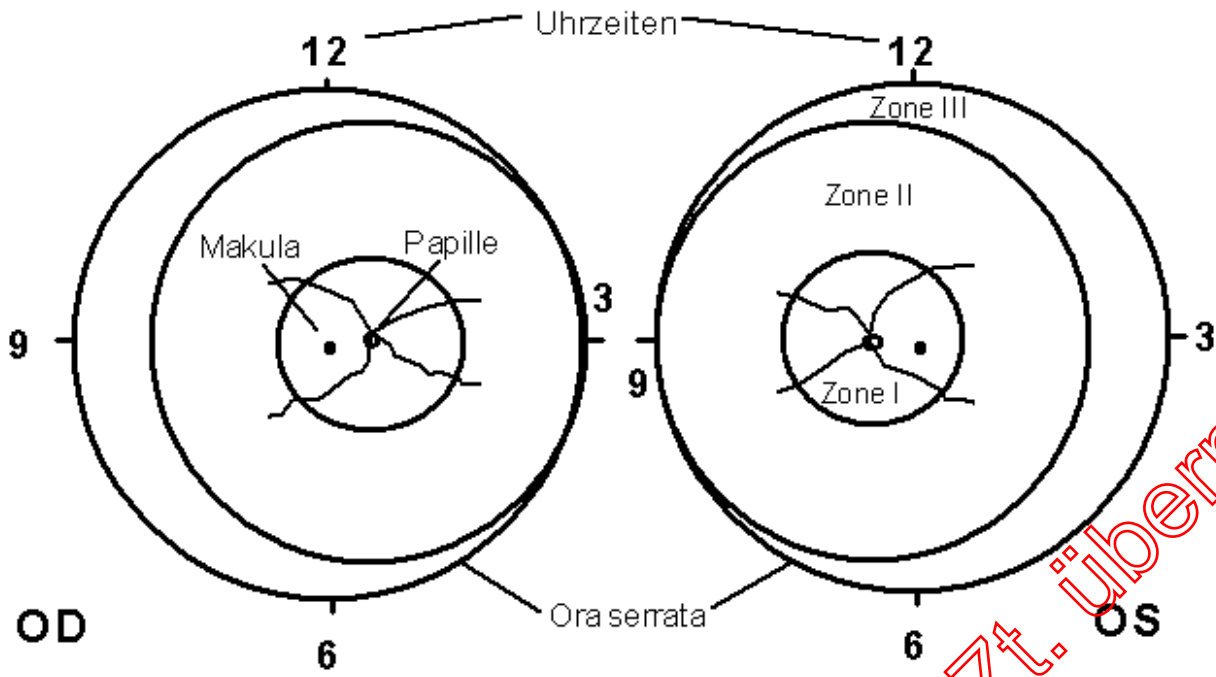


Abbildung 2: Dokumentationsbogen für Befunde der akuten RPM

Gültigkeit abgelaufen, LL wird z.Zt. überprüft

Gestationsalter \_\_\_\_\_ Wochen

Geburtsgewicht \_\_\_\_\_ g

Alter postnatal \_\_\_\_\_ Wochen

errechneter Termin \_\_\_\_\_

Sauerstoffgabe > 3 Tage

Neonatologische Befunde:

Neonatologe/in \_\_\_\_\_

### Augenärztlicher Befund:

Vollständig vaskularisierte Netzhaut

Avaskuläre Netzhaut, Vaskularisationsgrenze

Akute Phase der RPM (Internationale Klassifikation 1984, 1987):

Stadium 1: Demarkationslinie

Stadium 2: Prominente Leiste

Stadium 3: + extraretinale Proliferationen: leicht (1), mittel (2), schwer (3)

Stadium 4a: + partielle Amotio retinae

Stadium 4b: + partielle Amotio retinae mit Makulabeteiligung

Stadium 5: + totale Amotio retinae

Zusätzliche Befunde (leicht (1), mittel (2), schwer (3)):

Dilatation u./o. Tortuositas der posterioren Netzhautgefäße (plus disease)

Irisgefäßdilatation (Rubeosis iridis)

Tunica vasculosa lentis

Pathologische Pupillenrigidität

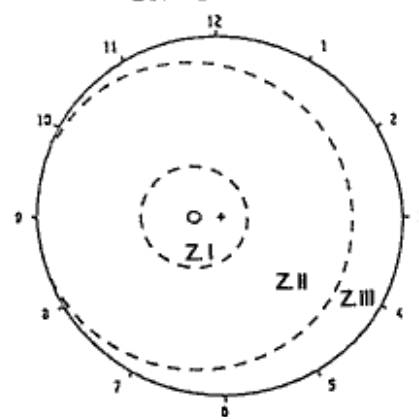
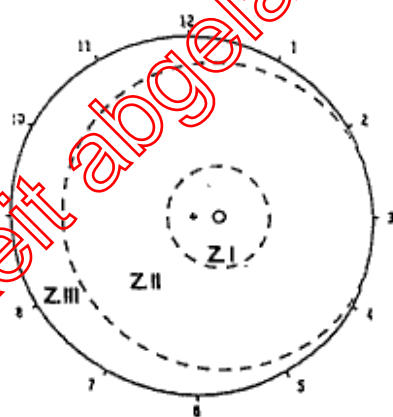
Glaskörpertrübungen

Blutungen (retinal u./o. vitreal)

Fundus-Skizze:

RECHTES AUGE

LINKES AUGE



	Rechtes Auge			Linkes Auge		
Zone I	<input type="checkbox"/>	<input type="checkbox"/>	<input type="checkbox"/>	<input type="checkbox"/>	<input type="checkbox"/>	<input type="checkbox"/>
Zone II	<input type="checkbox"/>	<input type="checkbox"/>	<input type="checkbox"/>	<input type="checkbox"/>	<input type="checkbox"/>	<input type="checkbox"/>
Zone III	<input type="checkbox"/>	<input type="checkbox"/>	<input type="checkbox"/>	<input type="checkbox"/>	<input type="checkbox"/>	<input type="checkbox"/>
Zone I	<input type="checkbox"/>	<input type="checkbox"/>	<input type="checkbox"/>	<input type="checkbox"/>	<input type="checkbox"/>	<input type="checkbox"/>
Zone II	<input type="checkbox"/>	<input type="checkbox"/>	<input type="checkbox"/>	<input type="checkbox"/>	<input type="checkbox"/>	<input type="checkbox"/>
Zone III	<input type="checkbox"/>	<input type="checkbox"/>	<input type="checkbox"/>	<input type="checkbox"/>	<input type="checkbox"/>	<input type="checkbox"/>
Zone I	<input type="checkbox"/>	<input type="checkbox"/>	<input type="checkbox"/>	<input type="checkbox"/>	<input type="checkbox"/>	<input type="checkbox"/>
Zone II	<input type="checkbox"/>	<input type="checkbox"/>	<input type="checkbox"/>	<input type="checkbox"/>	<input type="checkbox"/>	<input type="checkbox"/>
Zone III	<input type="checkbox"/>	<input type="checkbox"/>	<input type="checkbox"/>	<input type="checkbox"/>	<input type="checkbox"/>	<input type="checkbox"/>

Augenärztliche Kontrolluntersuchung in \_\_\_\_\_ Wochen

Verlaufsbeurteilung: Progression  Regression  unverändert

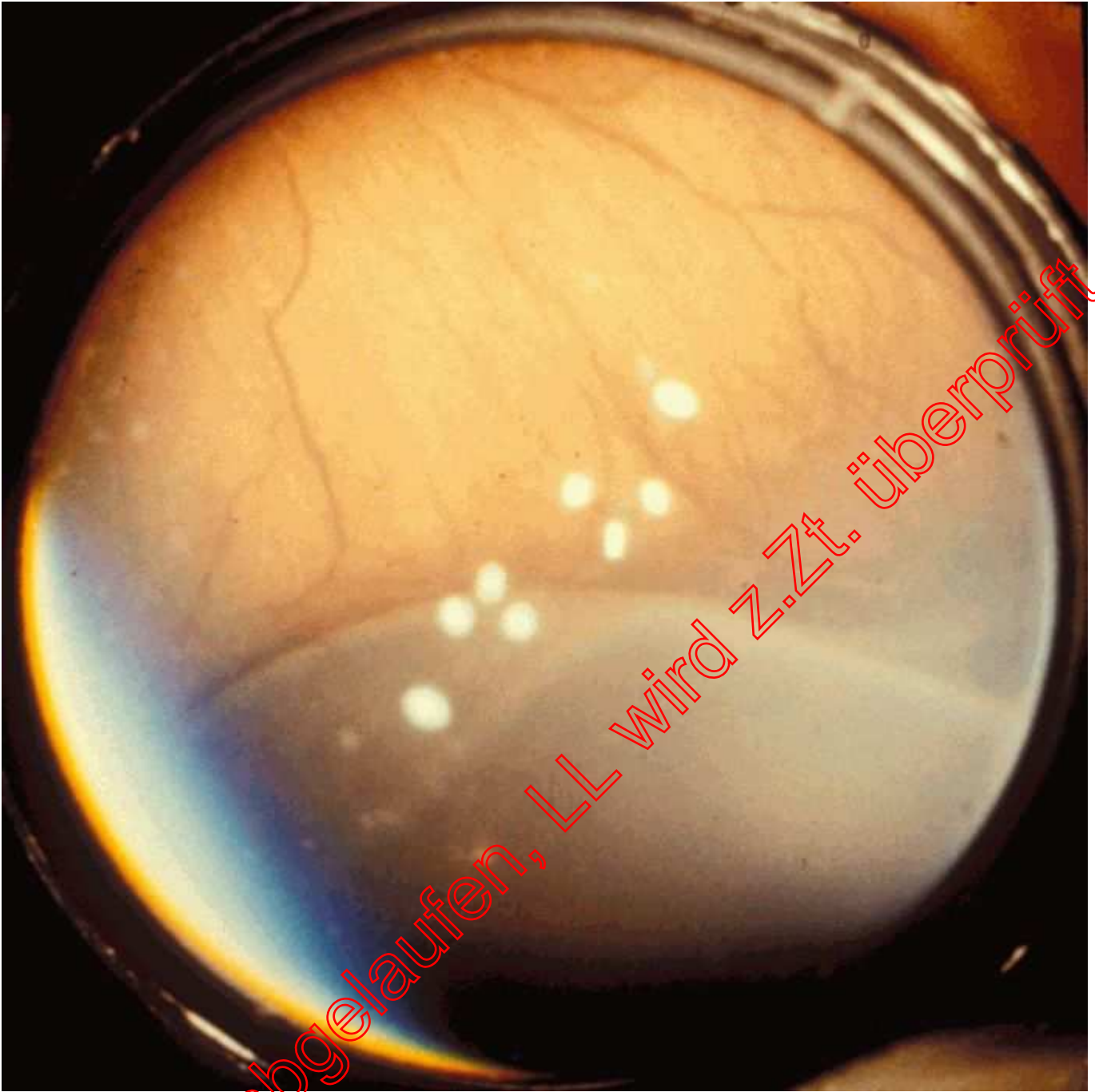
Bemerkungen:

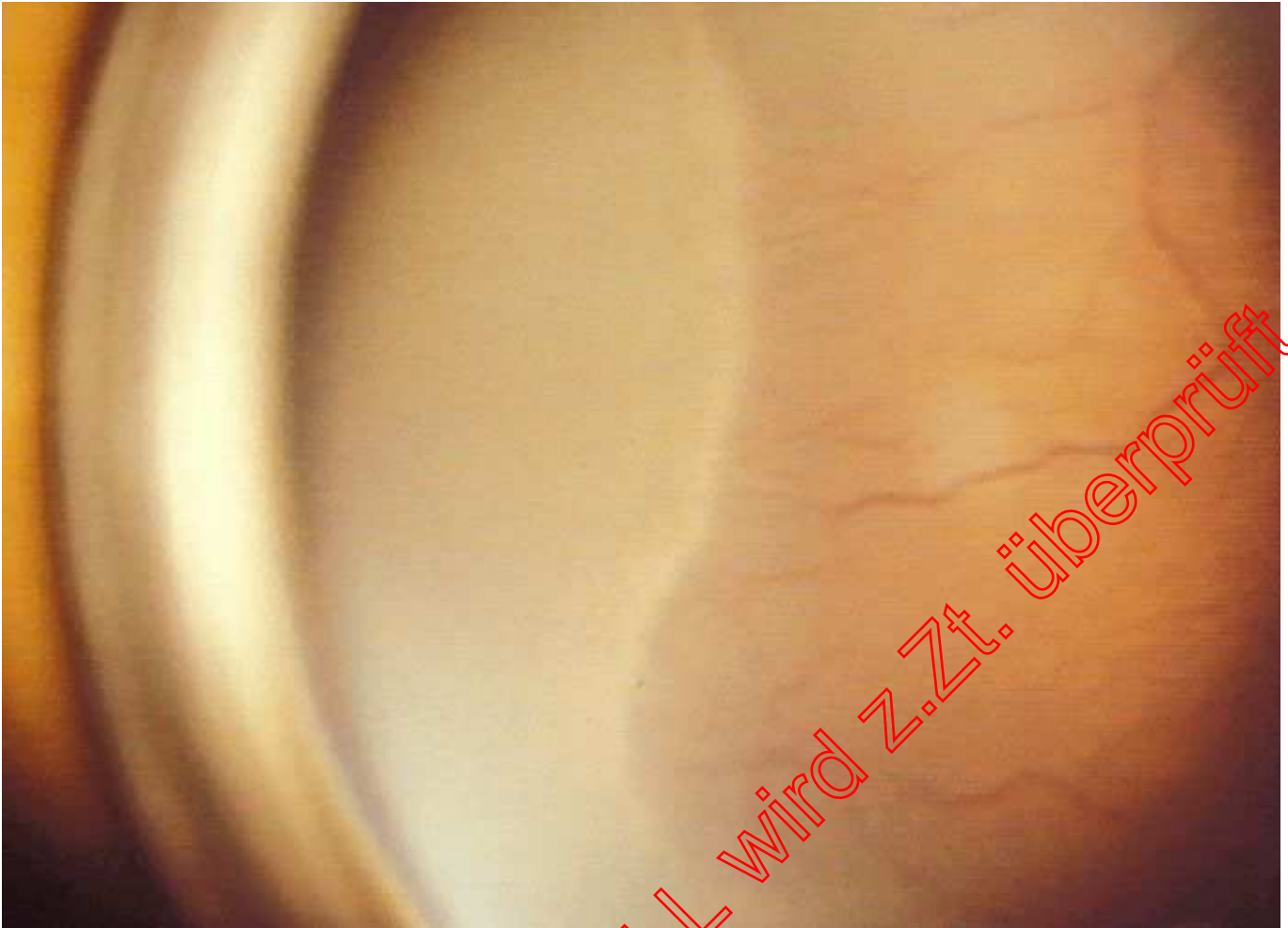Datum:

Untersucher/in \_\_\_\_\_

Abbildung 3 und 4: RPM Stadium 1: Es besteht eine weiße Demarkationslinie zwischen der zentralen vaskularisierten und der peripheren avaskulären Netzhaut. Darüber hinaus ist die Indentation des Bulbus zur Darstellung der peripheren Netzhaut erkennbar.

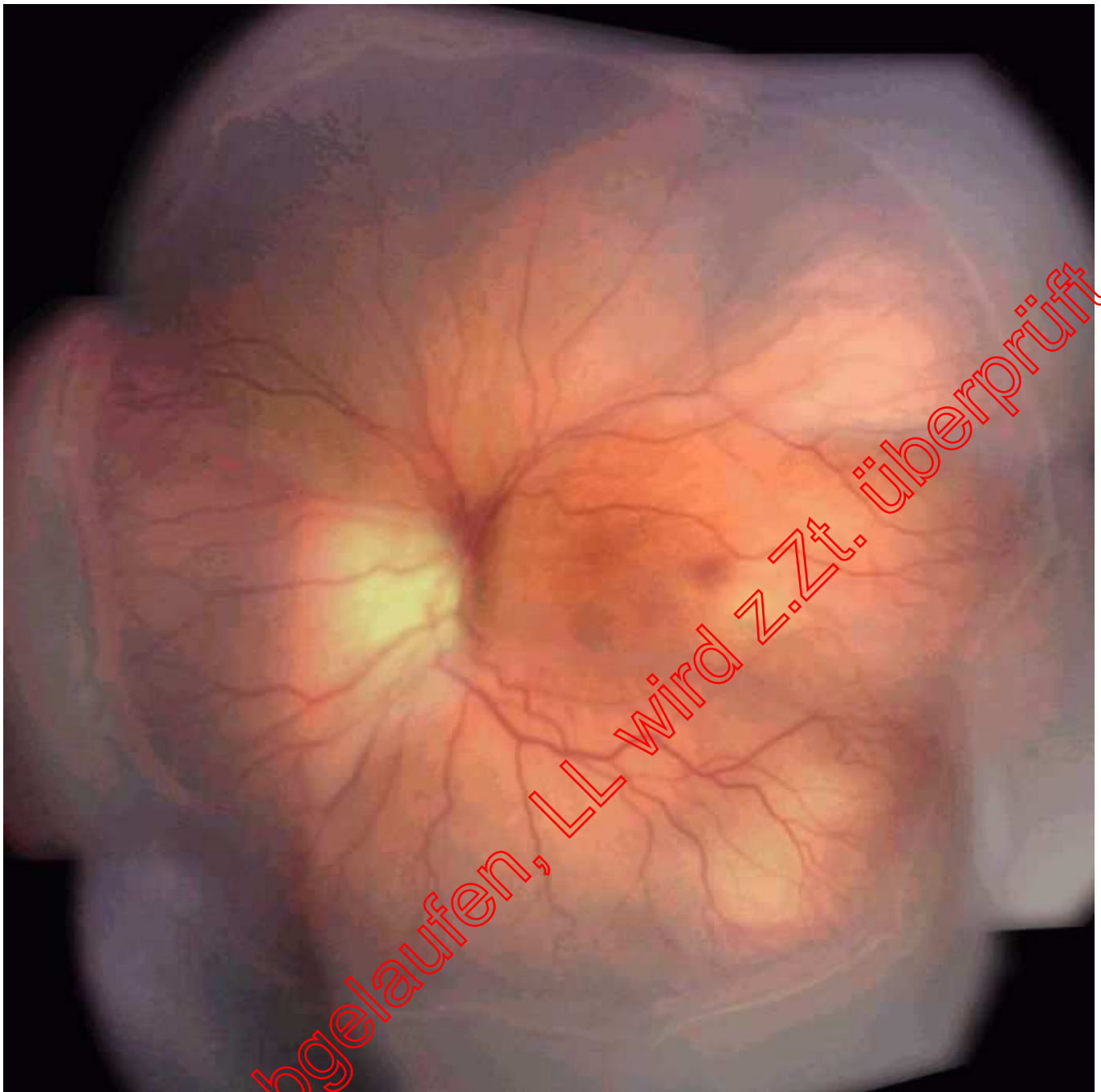





**Abbildung 5: RPM Stadium 3 (RetCam Aufnahme):** Es besteht eine zirkuläre deutlich erhabene Leiste in der mittleren Zone II zwischen der zentralen vaskularisierten und der peripheren avaskulären Netzhaut. Auf der Leiste sind Proliferationen (besonders nasal und unten) in den Glaskörperraum erkennbar.

Gültigkeit abgelaufen, LL wird z.Zt. überprüft



**Abbildung 6: RPM Stadium 3: Es besteht eine deutlich erhabene Leiste zwischen der zentralen vaskularisierten und der peripheren avaskulären Netzhaut. Auf der Leiste sind Proliferationen in den Glaskörperraum erkennbar. Im Gegensatz zu Abb. 5 ist die "plus disease" deutlich ausgeprägt.**

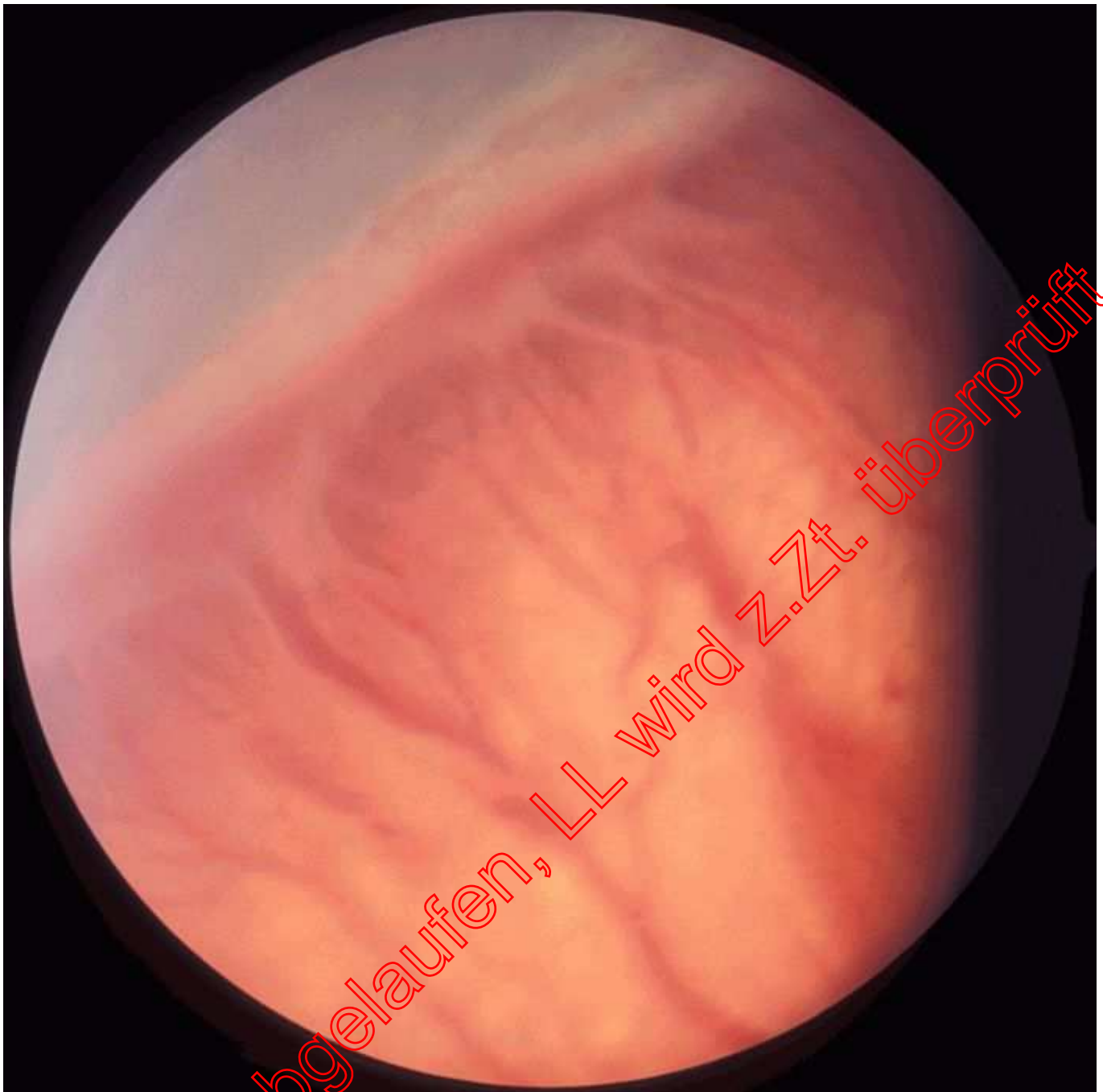

Abbildung 7: RPM Stadium 4. Im oberen Bildbereich besteht anliegende Netzhaut; im unteren Bildbereich eine hohe Netzhautablösung.

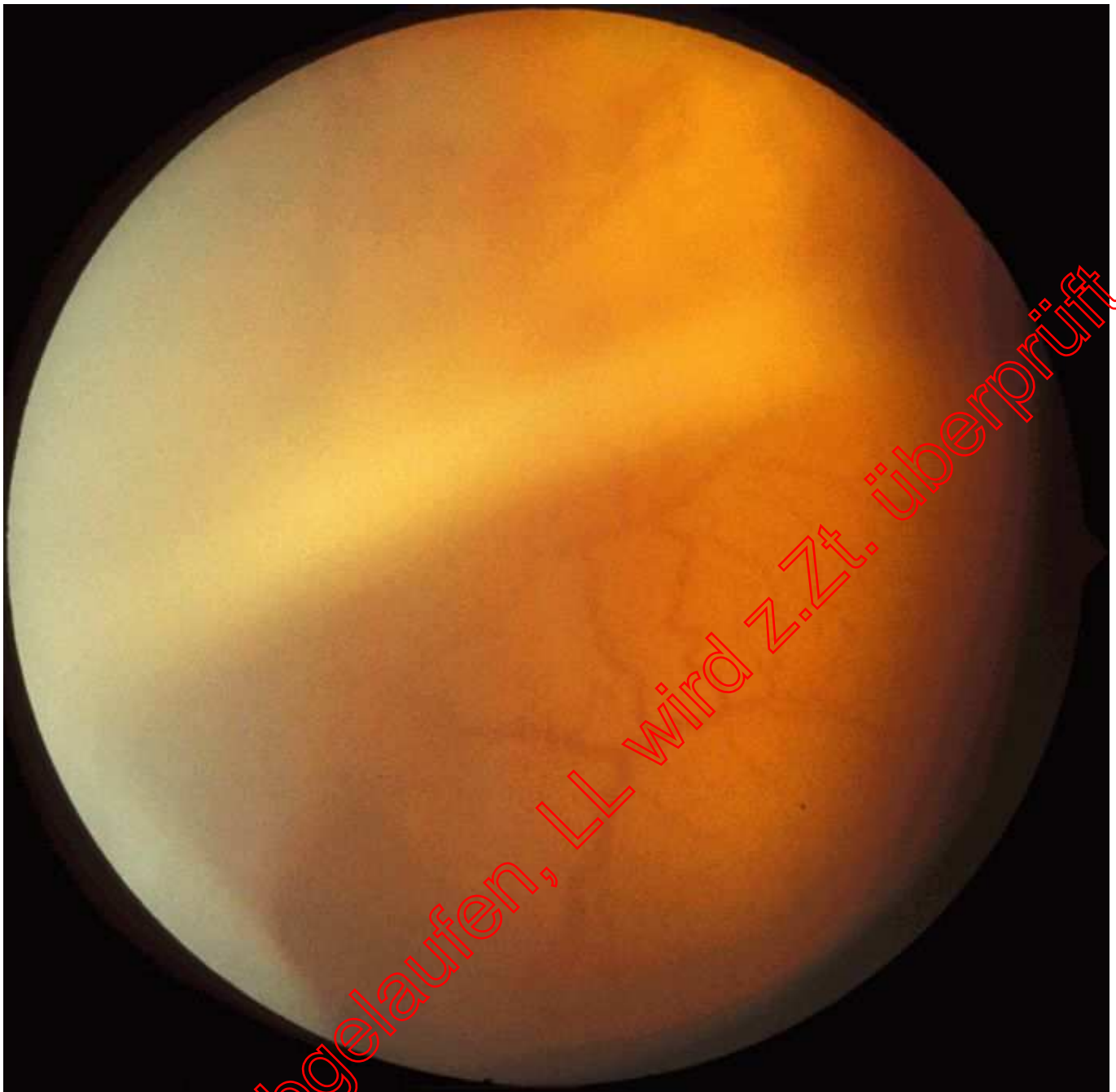

Abbildung 8: RPM Stadium 5. Es besteht eine vollständige Netzhautablösung. Die Netzhaut ist hinter der Linse erkennbar.

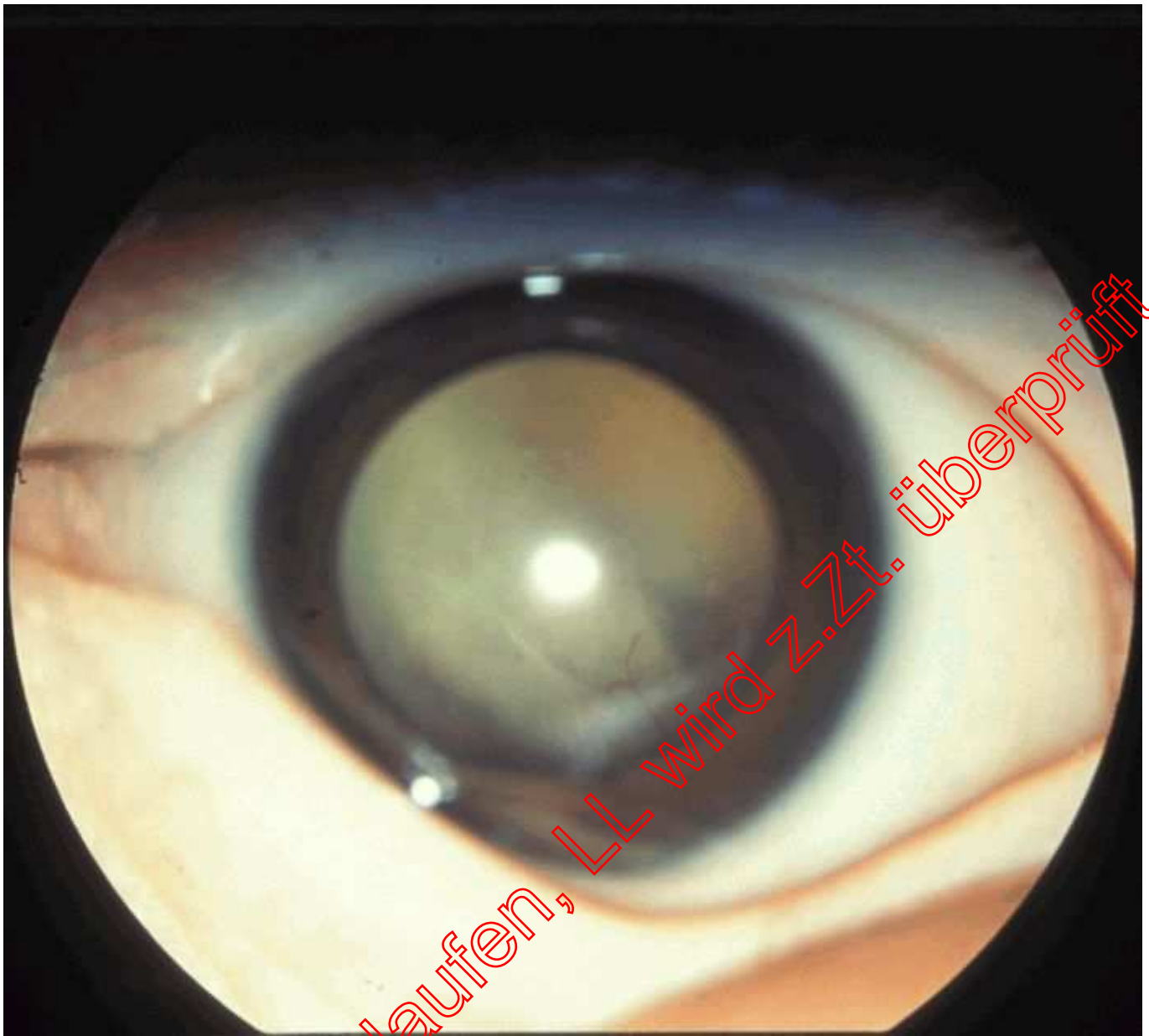


Abbildung 9: "Plus disease": Mäßig ausgeprägte "plus disease" mit deutlicher Erweiterung und geringer Tortuositas der Gefäße.

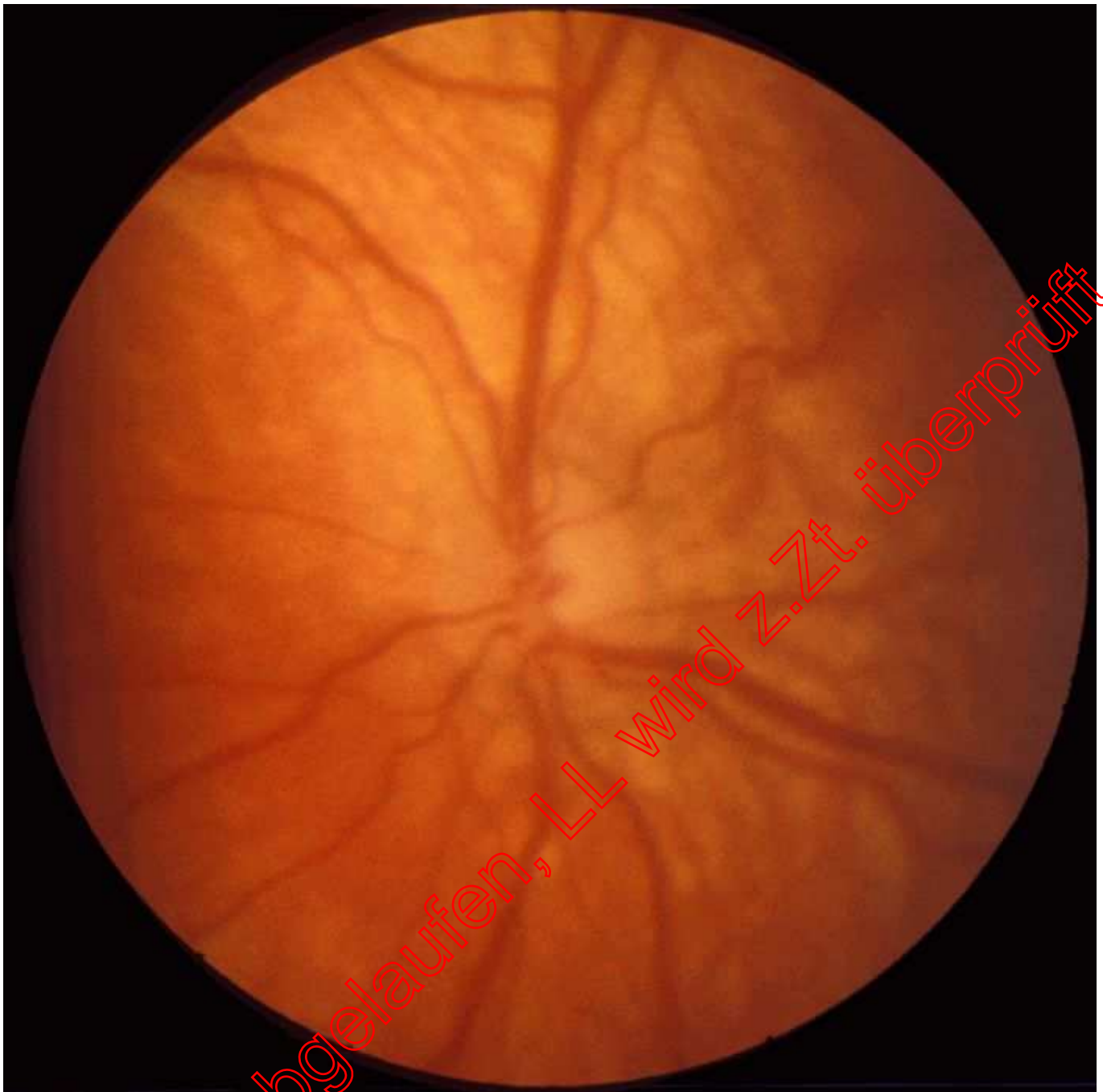
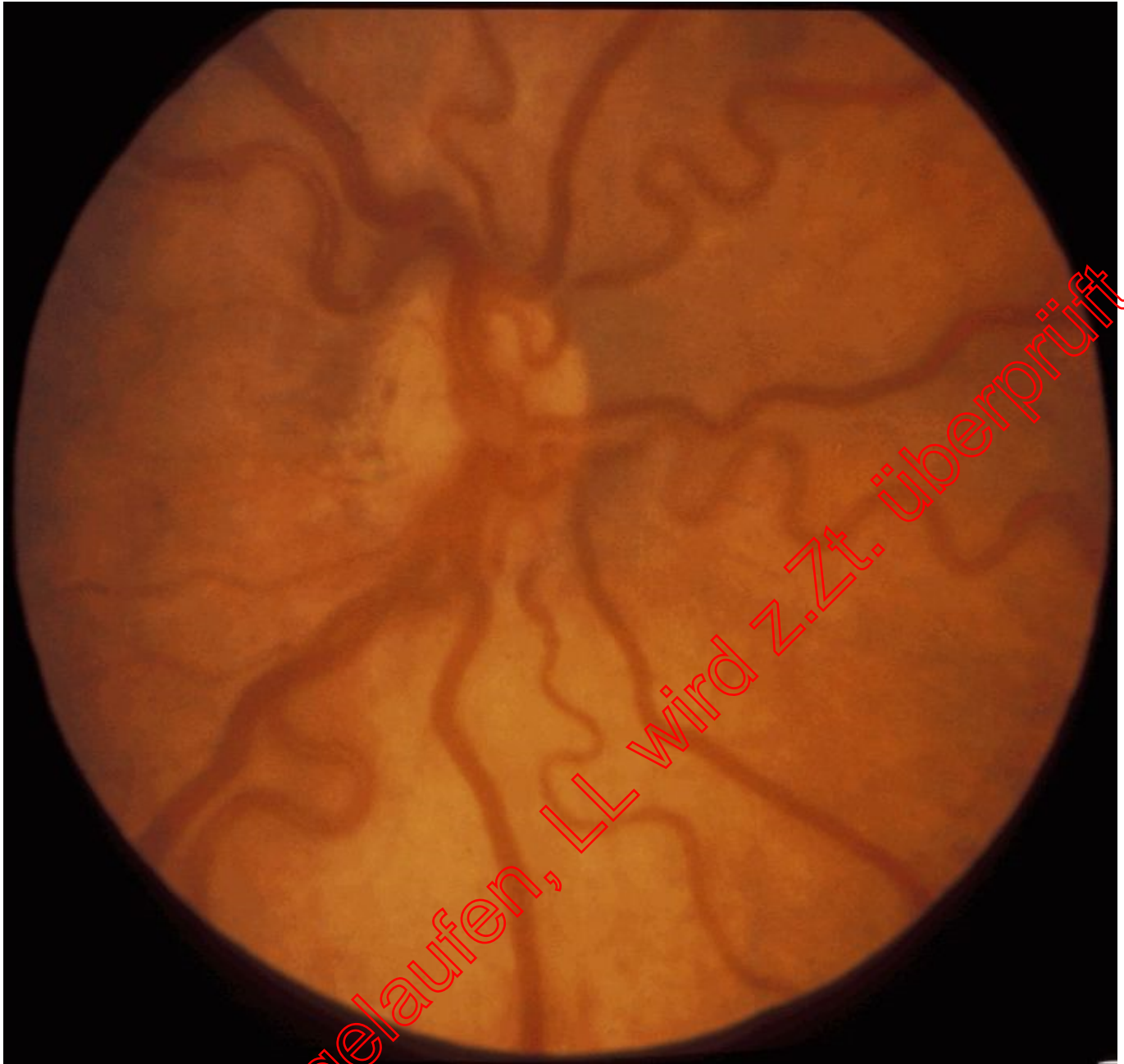

Abbildung 10: "Plus disease": Stark ausgeprägte "plus disease" mit deutlicher Erweiterung und Tortuositas der Gefäße.

Gültigkeit abgelaufen, LL wird z.Zt. überprüft



**Abbildung 11: Zone I mit pathologischen Gefäßen: Es bestehen deutlich erweiterte, geschlängelte Gefäße, die in der Zone I enden. Die mittlere Netzhautperipherie ist avaskulär. Zusätzlich findet sich eine epiretinale Blutung.**



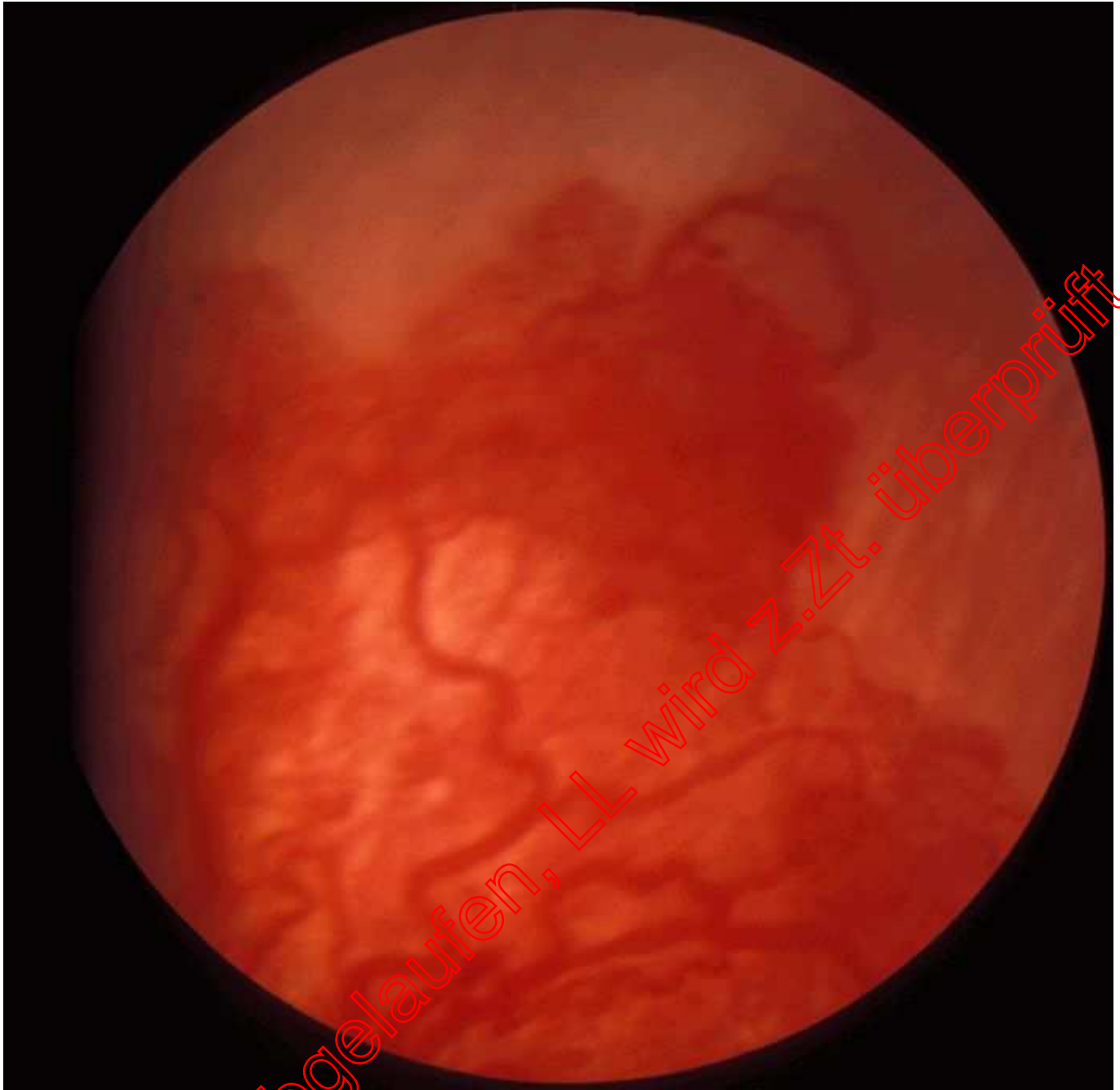
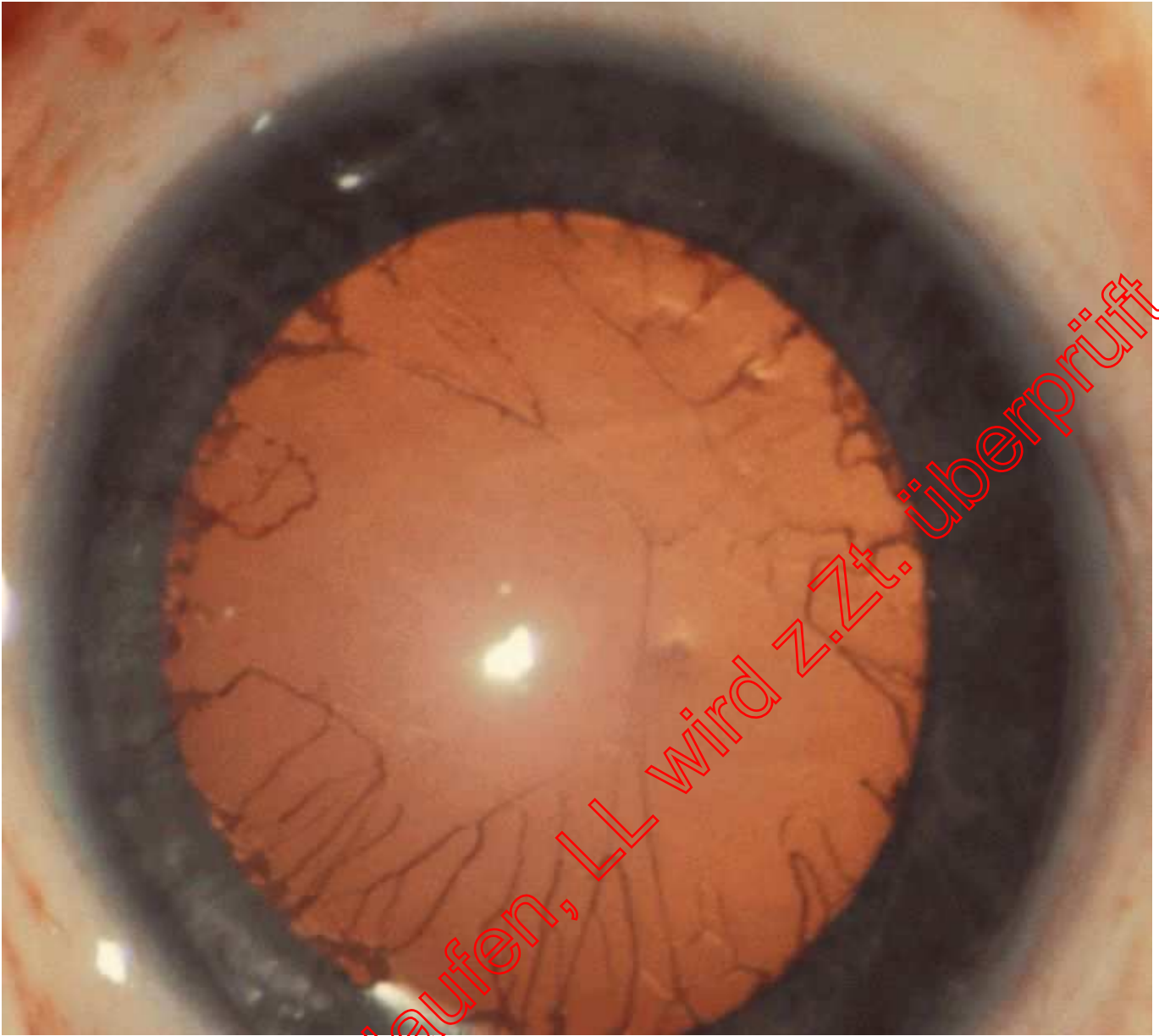
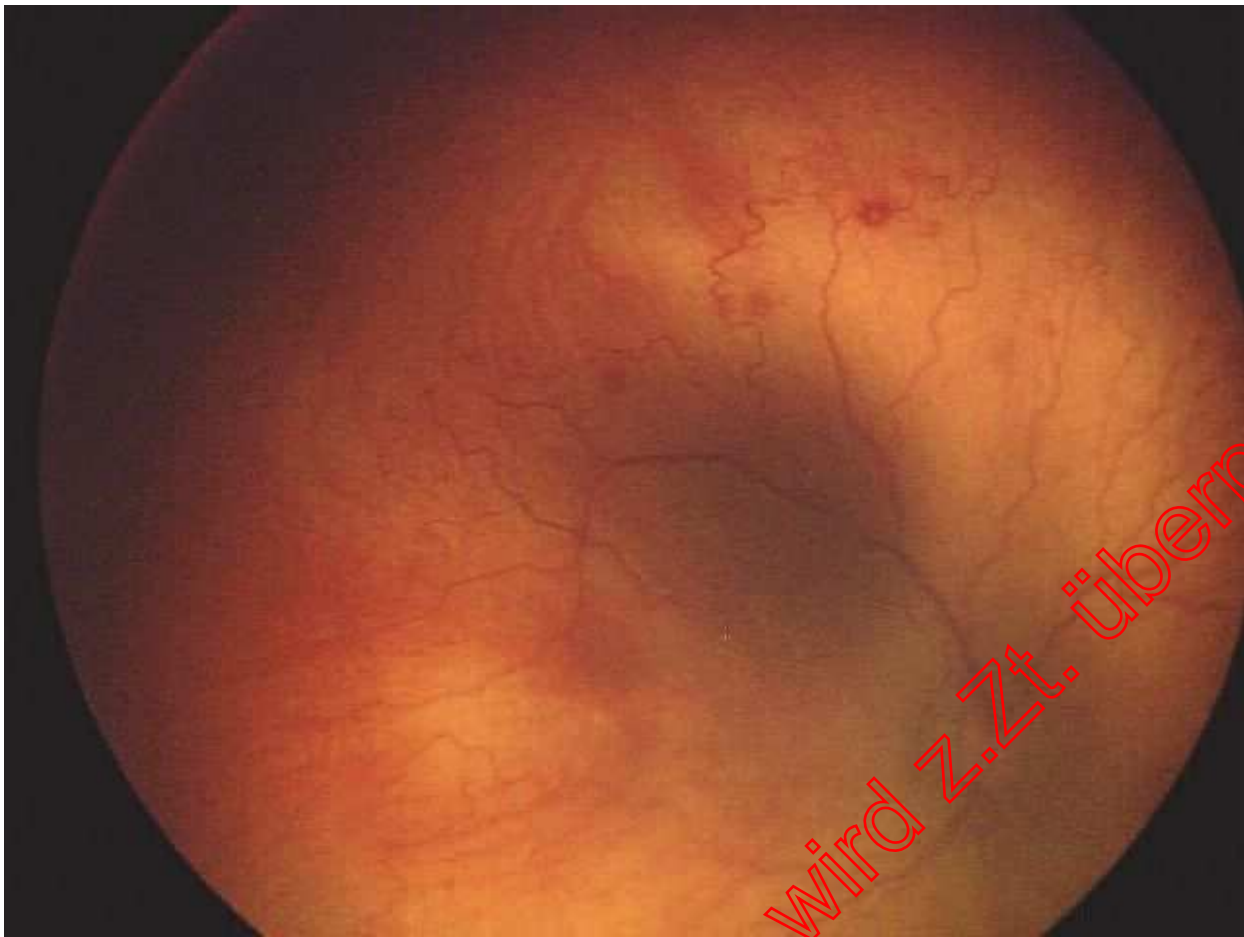


Abbildung 12: Tunica vasculosa lentis: Es bestehen deutliche Reste der Tunica vasculosa lentis.



**Abbildung 13: Aggressive posteriore RPM: BlutgefäÙe in Zone 1 mit deutlicher Shuntbildung und Schlängelung sowie Blutungen.**

Gültigkeit abgelaufen, LL wird z.Zt. überprüft



## Literatur

1. Clemens S, Eckardt C, Gerding H, Grote A, Jandeck C, Kellner U, Lorenz B, Petersen J, Seiberth V, Stärk N, Ulbig MW, Zubcov A (Arbeitsgruppe zur Erstellung von Leitlinien zur augenärztlichen Screening-Untersuchung von Frühgeborenen) (1999) Leitlinie zur augenärztlichen Screening-Untersuchung von Frühgeborenen. Ophthalmologe 96:257-263 (IV)
2. Cryotherapy for Retinopathy of Prematurity Cooperative Group (1988) Multicenter trial of cryotherapy for retinopathy of prematurity. Preliminary results. Arch Ophthalmol 106:471-479 (Ib)
3. Cryotherapy for Retinopathy of Prematurity Cooperative Group (1996) Multicenter trial of cryotherapy for retinopathy of prematurity. Short-term visual acuity and structural outcome at 5 1/2 years after randomization. Arch Ophthalmol 114:417-424 (Ib)
4. Jandeck C, Kellner U, Heimann H, Foerster MH (2005) Koagulationstherapie der Frühgeborenenretinopathie: Vergleich der anatomischen und funktionellen Ergebnisse nach Laser- oder Kryokoagulation. Ophthalmologe 102: 33-38 (II)
5. Policy Statement of the Section on Ophthalmology, American Academy of Pediatrics, American Academy of Ophthalmology American association for pediatric Ophthalmology and Strabismus (2006) Screening examinations of premature infants for retinopathy of prematurity. Pediatrics 117:572-576 (IV)
6. The Laser ROP Study Group (1994) Laser therapy for retinopathy of prematurity. Arch Ophthalmol 112:154-156 (Ib)
7. Ng EY, Connolly BP, McNamara JA, Regillo CD, Vander JF, Tasman W (2002) A comparison of laser photocoagulation with cryotherapy for threshold retinopathy of prematurity at 10 years: part 1. Visual function and structural outcome. Ophthalmology 109: 928- 935 (Ib)
8. Palmer EA, Flynn JT, Hardy RJ, Phelps DL, Phillips CL, Schaffer DB, Tung B, The Cryotherapy for Retinopathy of Prematurity Cooperative Group (1991) Incidence and early course of retinopathy of prematurity. Ophthalmology 98:1628-1640 (Ib)
9. Paysse EA, Lindsey JL, Coats DK, Contant CF, Jr. Steinkuller PG (1999) Therapeutic outcomes of cryotherapy versus transpupillary diode laser photocoagulation for threshold retinopathy of prematurity. J AAPOS 3: 234-240 (III)
10. Reynolds JD, Dobson V, Quinn GE, et al (2002) CRYO-ROP and LIGHT-ROP Cooperative Study Groups. Evidence-based screening criteria for retinopathy of prematurity: natural history data from the CRYO-ROP and LIGHT-ROP studies. Arch Ophthalmol. 120:1470-6 (Ia)
11. Schalij-Delfos NE, for the Dutch working group on ROP (1999): Prematuren retinopathie, richtlijn voor screening; in Van der Velde (ed): Richtlijn oogheelkunde. Deventer, Uitgava Commissie Kwaliteit van het Nederlands

- Oogheekundig Gezelschap (IV)
12. Schaffer DB, Palmer EA, Plotsky DF, Metz HS, Flynn JT, Tung B, et al. (1993) Prognostic factors in the natural course of retinopathy of prematurity. *Ophthalmology* 100:230-237 (Ib)
  13. Seiberth V, Linderkamp O, Vardali I, Knorz MC, Liesenhoff H (1996) Diodenlaserkoagulation der Retinopathia praematurorum Stadium 3+. *Ophthalmologie* 93: 182-189 (III)
  14. The Committee for the Classification of Retinopathy of Prematurity (1984) An international classification of retinopathy of prematurity. *Arch Ophthalmol* 102:1130-1134 (IV)
  15. The Early Treatment for Retinopathy of Prematurity Cooperative Group (2003). Revised indications for treatment of retinopathy of prematurity: results of the early treatment for retinopathy of prematurity randomized trial. *Arch Ophthalmol* 121:1684-96 (Ib)
  16. The Early Treatment for Retinopathy of Prematurity Cooperative Group (2006). The Early Treatment for Retinopathy Of Prematurity Study: structural findings at age 2 years. *British Journal of Ophthalmology* 90:1378-1382 (Ib)
  17. The International Committee for the Classification of the Late Stages of Retinopathy of Prematurity (1987) An international classification of retinopathy of prematurity. II. The classification of retinal detachment. *Arch Ophthalmol* 105:906-912 (IV)
  18. The International Committee for the Classification of the Late Stages of Retinopathy of Prematurity (1988) An international classification of retinopathy of prematurity. II. The classification of retinal detachment. *Pediatrics* 82:37-43 (IV)
  19. An International Committee for the Classification of Retinopathy of Prematurity (2005). An international classification of retinopathy of prematurity revisited. *Arch Ophthalmol* 123; 991-999 (IV)
  20. The Report of a joint working party of the Royal College of Ophthalmologists and the British Association of Perinatal Medicine (1996) Retinopathy of prematurity: guidelines for screening and treatment. *Early Hum Dev* 46:239-258 (IV)
- 

## Verfahren zur Konsensbildung

### Leitlinie von 1998

PD Dr. Kellner für eine 12-köpfige ophthalmologische Arbeitsgruppe mit Zustimmung des Berufsverbandes der Augenärzte Deutschlands (9.7.1998), der Deutschen Ophthalmologischen Gesellschaft (24.9.1998), der Retinologischen Gesellschaft (4.7.1998) und Prof. Jorch mit dem Vorstand der GNPI (26.6.1998).

### Letzte Überarbeitung 11/2007:

PD Dr. Jandeck für eine 11-köpfige ophthalmologische Arbeitsgruppe mit Zustimmung des Berufsverbandes der Augenärzte Deutschlands (28.9.2007), der Deutschen Ophthalmologischen Gesellschaft (2. 11. 2007), der Retinologischen Gesellschaft (28. 9.2007) und Prof. Pohlandt mit dem Vorstand der GNPI (5. 10. 2007).

### Teilnehmer der ophthalmologischen Arbeitsgruppe

Dr. V. Bau, Augenklinik der Martin-Luther-Universität, Halle-Wittenberg  
Prof. Dr. S. Clemens, Universitäts-Augenklinik, Greifswald  
PD Dr. O. Ehrt, Augenklinik der Ludwig-Maximilians Universität, München  
Prof. Dr. M.H. Foerster, Augenklinik, Charité Campus Benjamin Franklin, Berlin  
Prof. Dr. H. Gerding, Augenzentrum, Klinikum Pallas, Olten (Schweiz)  
PD Dr. C. Jandeck, Artemis Zentren Dillenburg/Frankfurt, Frankfurt  
Prof. Dr. U. Kellner, Augenzentrum, Siegburg  
Prof. Dr. B. Lorenz, Universitäts-Augenklinik, Abteilung für Kinderaugenheilkunde, Strabismologie und Ophthalmogenetik, Klinikum Regensburg, Regensburg  
Prof. Dr. J. Petersen, Universitäts-Augenklinik, Göttingen  
Prof. Dr. J. Roider, Universitätsklinikum Schleswig Holstein Campus Kiel, Kiel  
Prof. Dr. V. Seiberth, Klinik für Augenheilkunde, Marienhospital, Osnabrück

Diese überarbeitete Leitlinie ersetzt die Leitlinie von 1998.

### Erstellungsdatum:

1998

### Letzte Überarbeitung:

11/2007

### Nächste Überprüfung geplant:

k.A.

---

Zurück zum [Index Leitlinien der Neonatologie und Pädiatrischen Intensivmedizin](#)

Zurück zur [Liste der Leitlinien](#)

Zurück zur [AWMF-Leitseite](#)

---

Die "Leitlinien" der Wissenschaftlichen Medizinischen Fachgesellschaften sind systematisch entwickelte Hilfen für Ärzte zur Entscheidungsfindung in spezifischen Situationen. Sie beruhen auf aktuellen wissenschaftlichen Erkenntnissen und in der Praxis bewährten Verfahren und sorgen für mehr Sicherheit in der Medizin, sollen aber auch ökonomische Aspekte berücksichtigen. Die "Leitlinien" sind für Ärzte rechtlich nicht bindend und haben daher weder haftungsbegründende noch haftungsbefreiende Wirkung.

Die AWMF erfasst und publiziert die Leitlinien der Fachgesellschaften mit größtmöglicher Sorgfalt - dennoch kann die AWMF für die Richtigkeit - **insbesondere von Dosierungsangaben** - keine Verantwortung übernehmen.

---

**Stand der letzten Aktualisierung: 11/2007**

©: **Gesellschaft für Neonatologie und Pädiatrische Intensivmedizin**

Autorisiert für elektronische Publikation: [AWMF online](#)

HTML-Code aktualisiert: 25.11.2008; 15:45:03

Gültigkeit abgelaufen, LL wird z.Zt. überprüft